Enfermedades adquiridas del oído externo

O. Malard, C. Beauvillain de Montreuil, F. Legent

La anatomía y la fisiología normales del oído externo tienen un papel esencial en el desarrollo de trastornos adquiridos. En el presente capítulo se describen las enfermedades observadas, cuya etiología no siempre es conocida, así como los correspondientes principios terapéuticos. Los autores abordan las principales lesiones adquiridas del oído externo: infecciosas, alérgicas, las enfermedades descamativas, traumáticas y estenosantes, así como los tumores benignos y malignos.

© 2005 *Elsevier SAS. Todos los derechos reservados.*

Palabras Clave: Oído externo; Enfermedades adquiridas; Otitis externa; Dermatosis; Conducto auditivo; Condritis

Plan

- **Introducción** 1
- **Anatomía y fisiología del oído externo** 2
  - Pabellón y conducto fibrocartilaginoso 2
  - Piel del conducto fibrocartilaginoso 2
  - Piel del conducto óseo 2
  - Cerumen y tapones de cerumen 2
- **Comensalismo del conducto auditivo externo** 3
  - Micromicetos comensales 3
  - Bacterias comensales 3
- **Exploración clínica** 4
- **Bases terapéuticas** 4
  - Cuidados locales 4
  - Principios de la cirugía del conducto auditivo externo 4
- **Enfermedades descamativas** 5
  - Placas descamativas 5
  - Tapones epidérmicos 5
  - Quistes epidérmicos y colesteatomas del conducto 6
- **Dermatosis** 6
  - Eccemas 6
- **Enfermedades infecciosas agudas** 7
  - Infecciones víricas 8
  - Infecciones bacterianas 8
  - Infecciones fúngicas 14
- **Enfermedades óseas benignas** 14
  - Exostosis 14
  - Osteomas 15
  - Displasia fibrosa 15
  - Osteítis benigna circunscrita 15
- **Traumatismos del oído externo** 15
  - Heridas del pabellón 15
  - Otohematomas y contusiones del pabellón 16
  - Amputaciones del pabellón 16
  - Traumatismos directos del conducto auditivo externo 16
  - Cuerpos extraños del conducto auditivo externo 16
  - Quemaduras del conducto auditivo 17
  - Traumatismos óseos del conducto auditivo externo 17
- **Tumores del oído externo** 17
  - Tumores benignos 17
  - Tumores malignos del oído externo 17
- **Procesos de vecindad al conducto auditivo externo** 18
  - Articulación temporomandibular y conducto auditivo externo 18
  - Ectopia del golfo de la yugular y del seno lateral en el conducto auditivo externo 18
  - Tumor parotídeo exteriorizado en el conducto auditivo 18
- **Complicaciones quirúrgicas de la cirugía del conducto auditivo externo** 18
  - Complicaciones en el conducto óseo 18
  - Complicaciones en el conducto fibrocartilaginoso 18
  - Tratamiento de las estenosis del conducto auditivo externo 19

Introducción

Las enfermedades adquiridas del oído externo presentan un conjunto de particularidades derivadas de:

- la anatomía de sus componentes, el pabellón y el conducto auditivo externo;
- la fisiología cutánea del conducto óseo.

El pabellón y la porción lateral del conducto auditivo externo presentan enfermedades similares a las afecciones cutáneas del resto del organismo. La proximidad de la membrana timpánica, cuyo revestimiento se encuentra en continuidad con el del conducto óseo, explica la frecuencia con la que se observan enfermedades que afectan a la vez a la membrana timpánica y al conducto. De esta forma, se puede considerar que la membrana del tímpano forma parte del conducto auditivo externo, del que constituye su fondo.

La forma diverticular del conducto influye en los síntomas, e impone las particularidades en los tratamientos locales.

Anatomía y fisiología del oído externo

El conducto se compone de dos partes bien delimitadas: el conducto óseo por dentro y el conducto fibrocartilaginoso por fuera. El límite entre este último y el pabellón auricular no es neto. El conducto fibrocartilaginoso corresponde a la región que los clínicos suelen denominar «conducto auditivo externo». Este término puede dar lugar a confusión con la denominación anatómica oficial: *meatus acusticus externus*. En realidad, la literatura otológica anglosajona utiliza con mucha más frecuencia el término *external ear canal*. *Asimismo, la meatoplastia es la intervención de ampliación del conducto fibrocartilaginoso, mientras que la canaloplastia se practica sobre el conducto óseo.*

El interés de la nomenclatura de los médicos reside en identificar el conducto óseo como un órgano de pleno derecho, con sus particularidades cutáneas, no sólo histológicas sino también fisiológicas, y dar al conducto fibrocartilaginoso un simple papel de cobertura del conducto óseo hacia el exterior.

Por tanto parece lógico considerar la constitución del oído externo como la agrupación de tres partes:

- el pabellón;
- el conducto fibrocartilaginoso o meato auditivo externo;
- el conducto óseo.

La unidad conducto fibrocartilaginoso y conducto óseo constituye el conducto auditivo externo.

Asimismo, los médicos no tienen apenas alternativas al término oficial de oreja para denominar al pabellón del oído. La membrana timpánica corresponde al fondo del conducto auditivo externo.

Pabellón y conducto fibrocartilaginoso

Constituyen una armadura cartilaginosa continua. El cartílago confiere al pabellón sus relieves, excepto al lóbulo, que carece de él y presenta únicamente tejido fibroso y graso. La ausencia de cartílago en el lóbulo explica que la inflamación respete esta parte del pabellón en las pericondritis, lo que representa un signo clínico fácil de identificar.

El cartílago del conducto fibrocartilaginoso se continúa con el de la concha del pabellón. Por el contrario, la parte posteroexterna del conducto fibrocartilaginoso sólo es fibrosa, y se halla desprovista de vasos y nervios importantes, constituyendo así una de las zonas de acceso quirúrgico al oído. También lo es la región situada entre el trago y la raíz del hélix, vía de acceso quirúrgico para la práctica de las meatoplastias.

La piel del pabellón y del conducto fibrocartilaginoso se adhiere íntimamente, por su capa dérmica, al pericondrio. La ausencia de tejido hipodérmico laxo explica que ante la menor inflamación del pabellón y del conducto fibrocartilaginoso se produzcan dolores violentos, ya que el edema no puede difundir.

El conducto óseo se encuentra en la prolongación del conducto fibrocartilaginoso, que no es rectilíneo, pues describe las siguientes curvas [26]:

- en el plano frontal, el techo del conducto auditivo externo, y su prolongación por dentro de la membrana, traza una curva de concavidad inferior, mientras que el suelo forma un relieve saliente hacia la luz del conducto, a veces muy acentuado;
- en el plano horizontal, el conducto óseo forma con el conducto fibrocartilaginoso y el trago una sinuosidad en forma de S, y presenta en profundidad una pared anterior ósea saliente en la luz del conducto.

La estrechez y/o la acentuación de los relieves y sinuosidades pueden influir sobre la fisiología cutánea, lo que explica el desencadenamiento o la persistencia de algunas inflamaciones del oído externo. En esta localización del organismo, los tegumentos del conducto óseo presentan particularidades específicas.

Piel del conducto fibrocartilaginoso

La epidermis y la dermis presentan como particularidades la existencia de un sistema piloso constituido por vello fino y pelos gruesos en el trago, así como la presencia de glándulas ceruminosas, que predominan en su parte lateral. Existen también glándulas sudoríparas que desembocan en los folículos pilosebáceos (glándulas apocrinas), con una secreción rica en lípidos y pigmentos.

La queratinización tiene lugar de forma perpendicular hacia la superficie de la epidermis. Los restos epidérmicos, elevados y guiados por los pelos, participan en la constitución del cerumen.

Piel del conducto óseo

Es muy diferente a la del conducto fibrocartilaginoso. La epidermis es muy delgada, y se encuentra separada del periostio por una capa muy fina de tejido conjuntivo, con escasos anejos. La queratinización no se realiza de forma perpendicular hacia la superficie, sino que se orienta hacia el conducto fibrocartilaginoso. La migración epidérmica lateral facilita la eliminación de las escamas hacia el exterior del conducto. Este revestimiento se continúa con el de la membrana timpánica.

El revestimiento externo de la membrana timpánica puede considerarse un elemento cutáneo del conducto auditivo externo. Su capa epidérmica también posee la facultad de migración epidérmica lateral, y reposa sobre una capa conjuntiva que a veces puede reaccionar de forma exuberante en ciertas inflamaciones, lo que produce granulomas que entorpecen la migración epidérmica lateral. Así pues, el tratamiento de estos desequilibrios comienza por la destrucción de este tejido conjuntivo proliferante.

Cerumen y tapones de cerumen

El cerumen [1]está constituido no sólo por las secrecionesde las glándulas sebáceas y ceruminosas [2], sino también por escamas córneas que provienen de la epidermis y por restos celulares de los conductos pilosebáceos, de sus zonas de unión y de las mismas glándulas [42].

El producto de secreción de las glándulas ceruminosas se mezcla con la grasa y con las células descamadas del aparato pilosebáceo, lo que produce un producto lechoso que toma aspecto céreo en contacto con el aire. Se extiende sobre la superficie cutánea y se enriquece con células córneas descamadas, pelos y polvo.

Por su pH ácido y su naturaleza cérea, el cerumen desempeña una gran función protectora para la piel del conducto. La película de cera constituye no sólo una barrera química sino también una verdadera trampa para los cuerpos extraños. Algunos lípidos del cerumen, sobre todo las ceramidas [7], son idénticos a los de la capa lipídica de las células córneas, y poseen actividad antibacteriana. Sin embargo, parece que el sebo que proviene de las glándulas sebáceas tiene menos importancia.

El aspecto y la consistencia del tapón de cerumen varían en función de las proporciones de cada uno de los elementos constituyentes, del grado de evaporación, del envejecimiento del producto ceruminoso y de un factor genético. De forma esquemática, se describen tres tipos de cerumen según su consistencia, seca o húmeda. El «cerumen seco» se observa sobre todo en los orientales. Así, el 80% de los japoneses presenta este tipo de

[1] Cerumen proviene del latín *cera*, cera.

[2] Se denominan así porque en el siglo xix se suponía que estas glándulas segregaban cerumen.

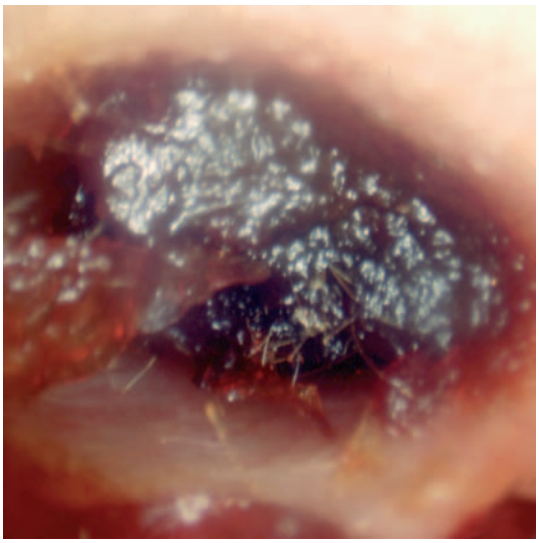

Figura 1. Tapón de cerumen constituido esencialmente por una trama de escamas córneas y secreciones de las glándulas sebáceas y ceruminosas.

cerumen, que es de color gris o gris-pardo. El otro tipo de cera es de color pardo dorado, como cera de abeja, y se denomina «cerumen húmedo». Es el que se encuentra con más frecuencia en las personas de raza negra y caucásica, y parece deberse a un gen dominante. El cerumen húmedo sería más rico en lípidos.

De todo lo anterior se deduce la importancia de respetar la capa lipídica de superficie y una fina capa de cerumen. La denominada higiene del oído no debe hacerse a expensas de esta capa protectora de cerumen. No ocurre lo mismo con el tapón de cerumen (Fig. 1). El tapón de cerumen es un cuerpo extraño, cuyo núcleo principal está formado por células queratinizadas que constituyen la trama. Es sobre todo en estas células y su unión intercelular donde deben actuar principalmente los llamados productos ceruminolíticos.

La extracción del tapón de cerumen puede practicarse mediante lavado o de forma instrumental por parte del otorrinolaringólogo, y puede ser muy laboriosa cuando el tapón es demasiado voluminoso.

Se mantiene plenamente vigente la eficacia de los productos clásicos, como el aceite de oliva o de almendra dulce, e incluso del agua tibia, para reblandecer y disolver el tapón antes del lavado. También puede resultar muy eficaz aplicar en el oído una disolución de bicarbonato de soda al 5% o agua oxigenada tibia antes del lavado.

Los productos comercializados se dividen en lubrificantes, que no actúan en realidad sobre el tapón de cerumen pero facilitan la extracción, y en productos tensioactivos/emulsionantes, que son verdaderos ceruminolíticos, ya que fragmentan la trama constituida por las células córneas mediante hidratación y lisis celular. Al parecer, esta ceruminólisis se consigue mejor empleando soluciones acuosas alcalinas con abundantes iones hidróxidos libres en disoluciones de baja osmolaridad. Entre ellas, son productos muy eficaces el docusato de sodio [3], el bicarbonato sódico y el agua oxigenada.

Nunca se debe extraer un tapón de cerumen mediante lavado sin haber comprobado antes de forma exhaustiva los antecedentes otológicos del paciente; en la práctica, ante la menor duda, debe evitarse el lavado de un oído sospechoso. En estos casos, pueden utilizarse instrumentos apropiados, como el anillo de Trautmann o el asa de Snellen. También puede recurrirse a la aspiración, teniendo en cuenta que cuanto mayor sea el diámetro del aspirador, más ruido produce y mayor es el riesgo de ocasionar traumatismo acústico. Por otro lado, es preciso conocer los riesgos del lavado de oído en el paciente diabético, en el que una simple excoriación cutánea puede ocasionar una otitis externa maligna. En estos casos, se debe efectuar el lavado con extremada delicadeza después de haber reblandecido el tapón los días previos mediante la instilación de ceruminolíticos. Ante la menor duda, también se debe investigar la ausencia de dolor en los días siguientes.

[3] Es un agente tensioactivo aniónico que se encuentra en varios preparados laxantes.

■ Comensalismo del conducto auditivo externo

El estudio de la ecología micológica y microbiana cutánea permite describir un cierto número de microorganismos que constituyen la flora comensal del conducto auditivo externo [15]. Entre ellos se encuentran las bacterias y los hongos (o micromicetos). Los micromicetos pertenecen al reino vegetal. Son talofitas, es decir, no tienen tallo, hojas ni raíz; la ausencia de sistema clorofílico les hace saprofitos obligatorios. Pero todo saprofitismo no reviste obligatoriamente carácter patógeno, por lo que los resultados de las muestras micobacteriológicas obtenidas a partir de la piel del conducto auditivo externo deben interpretarse en su justo valor. No se puede dar valor a estos resultados sin confrontarlos previamente con la exploración clínica [8], ya que pueden poner de manifiesto la existencia de una población de microorganismos saprofitos o deberse tan sólo a contaminación exterior. El estudio de la flora saprofita del conducto auditivo externo (comensalismo) demuestra que las bacterias y los micromicetos están presentes y cohabitan en gran cantidad [25, 29, 35].

Micromicetos comensales

Se aíslan a menudo en el conducto auditivo externo en ausencia de infección patente. Se pueden distinguir dos clases [10]:

- el género de los micromicetos filamentosos de la familia de los aspergiláceos (grupo de los *Aspergillus);*
- el género de los levaduriformes del tipo *Pityrosporum ovale*.

El carácter saprofito que se reconoce a las levaduras del tipo *Candida albicans* en el tubo digestivo es más discutido en el conducto auditivo externo.

Cualquier desequilibrio de la flora cutánea saprofita del conducto auditivo externo puede originar una infección del oído. La destrucción electiva de la flora bacteriana conlleva el aumento anormal de la proporción de agentes fúngicos, lo que les confiere carácter invasivo y patógeno.

Bacterias comensales

Se observan en el 70-95% de las muestras obtenidas a partir del conducto auditivo externo realizadas en ausencia de cualquier anomalía clínica. Los gérmenes que se aíslan con más frecuencia pueden clasificarse en cuatro grupos [9]:

- los estafilococos coagulasa negativos son los más numerosos; forman parte del grupo de los cocos grampositivos clásicamente dispuestos en pequeños acúmulos; entre ellos, los dos principales son *Staphylococcus auricularis* (específico del conducto auditivo externo) y *Staphylococcus capitis* (no específico). No se ha descrito ningún papel patógeno de los estafilococos coagulasa negativos en el conducto auditivo externo;
- los difteroides aerobios coryneformes suelen observarse en el conducto auditivo externo; tienen forma

de bastoncillos y forman parte del grupo de los bacilos grampositivos. Algunos de ellos son especialmente lipófilos y se desarrollan en las regiones ricas en glándulas sebáceas;
- con menor frecuencia aparecen difteroides anaerobios; que en general pertenecen sobre todo al grupo de los *Propionibacterium*;
- *de forma esporádica, se aíslan en el conducto auditivo externo sano* otras bacterias como *Escherichia coli, Proteus* y *Pseudomonas aeruginosa*.

■ Exploración clínica

Sin entrar en los detalles de esta exploración clínica, que no escapa a las reglas habituales de la historia clínica, de la evolución, de los antecedentes dermatológicos personales y familiares, y de una inspección y palpación detenidas, deben destacarse algunas particularidades.

Deben registrarse de manera detallada todos los síntomas funcionales, precisando bien la existencia de prurito del conducto, síntoma común a numerosas enfermedades del conducto. En ocasiones ese prurito obliga a recurrir a medicamentos tópicos que no siempre son bien tolerados. Además, induce lesiones por rascado que a veces es difícil saber si son la causa o la consecuencia del prurito.

Siempre deben explorarse los dos oídos, ya que el carácter bilateral de las lesiones puede tener gran valor de orientación diagnóstica.

El conducto auditivo debe inspeccionarse sin ningún intento previo de limpieza del mismo, ya que de lo contrario se pueden provocar flictenas hemorrágicas difíciles a veces de distinguir de las flictenas espontáneas. Esto puede, por ejemplo, hacer desaparecer el aspecto pulverulento tan característico de las micosis.

En caso de enfermedad inflamatoria aguda que afecte al pabellón, se debe examinar la región retroauricular para investigar el relieve del pliegue cutáneo habitual que desaparece en las mastoiditis agudas (signo de Jacques) y se acentúa en las otitis externas.

En las afecciones crónicas de la piel del pabellón o del conducto fibrocartilaginoso, siempre se deben examinar los territorios extraauriculares en busca de lesiones sugestivas de dermatosis descamativa como la dermatitis seborreica o la psoriasis.

En las enfermedades cutáneas del pabellón y del conducto fibrocartilaginoso jamás se debe omitir la exploración de las áreas ganglionares cervicofaciales.

Aunque los resultados de los eventuales estudios bacteriológicos efectuados a partir de las muestras obtenidas del conducto auditivo externo deben interpretarse con mucha prudencia, conviene recordar el interés de la toma de muestras para estudios micológicos en caso de infección supurada del conducto auditivo externo.

■ Bases terapéuticas

El tratamiento de las enfermedades adquiridas del pabellón se basa sobre todo en principios dermatológicos. Las curas locales ocupan un lugar destacado entre los cuidados a los que se ve sometido el conducto auditivo externo.

Cuidados locales

La morfología diverticular y la fisiología cutánea específica del conducto auditivo externo lo exponen a la aparición de sobreinfecciones, cualquiera que sea la lesión inicial. Intervienen varios factores:
- la acumulación de restos epidérmicos, que se ve favorecida por cualquier alteración de la migración epidérmica lateral;
- la aparición de granulomas, que dificulta esta migración;
- la inflamación, que acelera la queratinización y altera la migración epidérmica lateral;
- el estrechamiento del conducto debido a la inflamación, que contribuye a la retención de las secreciones.

De esta forma, desde que el frágil equilibrio de la fisiología cutánea del conducto se encuentra comprometido, se crea un auténtico círculo vicioso. De estas nociones se derivan las reglas comunes de los tratamientos locales del conducto auditivo externo [17].

Limpieza del conducto

Se realiza mediante baño o lavado del oído cuando el conducto se encuentra lleno de restos epidérmicos o secreciones, cualquiera que sea su origen. Permite al mismo tiempo luchar contra los factores favorecedores de la inflamación y asegurar el mejor contacto de los fármacos con el revestimiento del conducto. En caso de acumulación de restos epidérmicos mal tolerados, es posible recurrir a instilaciones periódicas de agua oxigenada o a un verdadero ceruminolítico. En las infecciones superficiales, la antibioticoterapia local suele ser mucho más eficaz que la general, ya que proporciona mejores concentraciones del principio activo. En general, la infección suele deberse a *Staphylococcus aureus* y/o *Pseudomonas aeruginosa*, lo que explica que casi todos los antibióticos tópicos empleados para el conducto auditivo externo incluyan un aminoglucósido o una fluoroquinolona.

Corticoterapia

La corticoterapia, tanto local como general, permite disminuir la queratinización y luchar contra la estenosis del conducto en las formas mayores de inflamación

Taponamiento del conducto

Puede efectuarse con mecha de gasa o con esponja expansible en caso de gran estrechamiento. Absorbe las secreciones y asegura mejor el contacto del tópico con los tegumentos. Debe tenerse en cuenta la proximidad del conducto auditivo al oído medio y al oído interno en caso de perforación timpánica. Numerosos productos activos o sus excipientes son tóxicos para el oído interno, mucho más si la mucosa se encuentra inflamada. El peligro se hace temible en caso de oído único. Este riesgo puede evitarse en parte restringiendo la difusión del tópico al aplicarlo sobre el taponamiento.

Principios de la cirugía del conducto auditivo externo

Toda intervención quirúrgica sobre el conducto auditivo externo debe respetar la fisiología cutánea y la morfología de la membrana timpánica. La indicación quirúrgica se establece cuando la enfermedad del conducto auditivo externo esté mal controlada o mal tolerada con las curas locales, y va destinada a restablecer, en la medida de lo posible, las condiciones fisiológicas. Conviene distinguir la cirugía del conducto óseo (o canaloplastia) y la cirugía del conducto fibrocartilaginoso (o meatoplastia), ya que se basan en principios diferentes. No obstante, la práctica de estos dos tipos de técnicas debe permitir en cualquier caso obtener un conducto armónico.

Canaloplastia

El marco óseo debe ser regular, sin relieves que puedan entorpecer la migración epidérmica lateral. Durante el fresado se debe respetar la articulación temporomandibular. En caso de dehiscencia notable de la misma, debe ocluirse mediante un fragmento de

cartílago, lo que se facilita abriendo la boca para introducir en profundidad el tejido periarticular.

Las proliferaciones fibrosas, como las estenosis fúndicas o circulares, deben resecarse cuando se toleren mal, respetando al máximo el revestimiento epidérmico. Este tejido se despega muy fácilmente de la capa colágena de la membrana timpánica en los casos de estenosis fúndica.

La presencia de tejido epidérmico es fundamental para conseguir la correcta cicatrización del conducto. Por tanto, conviene respetar al máximo toda la capa epidérmica durante la disección, cualquiera que sea su apariencia. Cuando este tejido resulte insuficiente, se puede recurrir a los injertos de piel fina tomados a partir del cuero cabelludo supraauricular mediante una hoja de afeitar. En todos los casos debe interponerse tejido conjuntivo entre el hueso y la epidermis. Sobre la membrana timpánica, la capa epidérmica se aplica de forma directa sobre la capa colágena si ésta no se encuentra perforada, o sobre el tejido conjuntivo de reparación en caso de perforación. La ausencia de tejido conjuntivo puede suplirse mediante un injerto de tejido areolar subaponeurótico [27] o mediante un fragmento de aponeurosis tomado de su parte más fina.

Meatoplastia

La morfología del meato debe adaptarse a la del conducto óseo. No se debe dudar en ensanchar su luz incidiendo la zona entre trago y hélix, que es la única región del meato desprovista de cartílago. En realidad, se trata de la parte común a todas las vías de acceso endaural, que puede prolongarse dentro del conducto, y/o en la región supraauricular. La resección del tejido fibroso pericartilaginoso permite ensanchar de manera considerable el meato auditivo, pero puede ser necesario completarla con una resección cartilaginosa.

■ Enfermedades descamativas

La fragilidad del equilibrio maduración-migración epidérmica lateral explica la gran frecuencia con la que se produce la acumulación de escamas córneas en el conducto. Esta acumulación se ve favorecida por:

- la maduración epidérmica anómala, debida a enfermedades propias como ocurre en el caso de la psoriasis o de la dermatitis seborreica;
- la existencia de anomalías de la migración epidérmica, especialmente debidas a obstáculos óseos o sólo conjuntivos, como los granulomas inflamatorios.

Los tapones de cerumen pueden entrar en esta categoría atendiendo a la importancia de las escamas en su composición.

Detrás de toda enfermedad descamativa es preciso saber buscar la lesión causal. Sin embargo, algunas afecciones descamativas son primarias, como el tapón epidérmico, el colesteatoma del conducto, las placas descamativas, etc.

Placas descamativas

No es infrecuente descubrir sobre la membrana timpánica acúmulos de queratina, que la oxidación tiñe de color beige o realmente del color del cerumen, y que se extienden hacia el conducto (Fig. 2). Puede observarse entre un aspecto moteado de la membrana y amplias zonas engrosadas. Esta alteración de la fisiología descamativa, próxima a la anormalidad, puede explicar la frecuencia con que aparecen los tapones de cerumen en algunas personas en las que no existe ninguna causa mecánica que ofrezca obstáculo a la migración.

Los síntomas suelen ser discretos, ya que se limitan a una «molestia» con prurito ocasional. Las instilaciones periódicas de agua oxigenada o el uso de verdaderos ceruminolíticos atenúan estos síntomas.

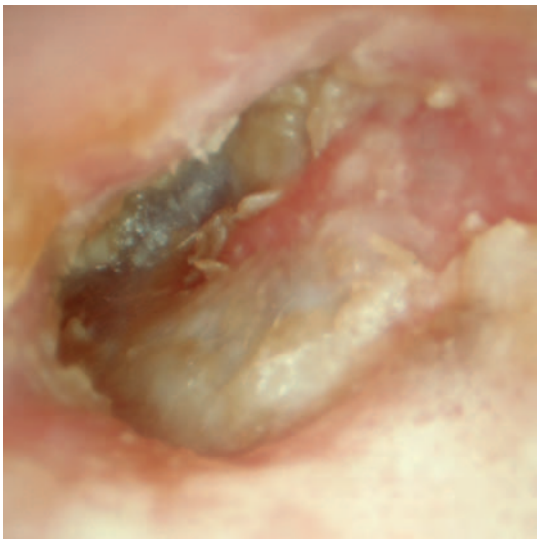

Figura 2. Placas descamativas que ponen de manifiesto la alteración de la fisiología descamativa. Estas placas pueden explicar la frecuencia con la que se producen tapones de cerumen en algunos pacientes, sin que exista causa mecánica alguna que constituya obstáculo a la migración.

Figura 3. Tapón epidérmico en forma de escamas blanquecinas y adherentes. Su aspecto antes de la ablación, que puede resultar dificultosa, recuerda a veces al auténtico colesteatoma.

Tapones epidérmicos

Todavía denominada *keratosis obturans*, el tapón epidérmico se caracteriza por la acumulación de queratina en la porción ósea del conducto auditivo externo, que se adhiere con fuerza a la membrana del tímpano o al revestimiento cutáneo (Fig. 3).

El tapón tiene aspecto seudotumoral y está constituido por capas superpuestas de descamación epitelial mezcladas en hojas de cebolla con el cerumen, al menos en su parte más externa. El tapón epidérmico puede considerarse una forma mayor de conflicto entre la maduración epidérmica y su migración lateral. La fuerte adherencia de la matriz de queratina, el frecuente carácter bilateral de este tapón epidérmico y su posible asociación con etmoidoantritis y bronquiectasias, sugiere que se trata de una enfermedad del revestimiento. La acumulación de queratina en contacto con el hueso produce una erosión que, por sí misma, obstaculiza la migración epidérmica. El tratamiento tiene como objeto facilitar esta migración epidérmica lateral y proteger el hueso interponiendo tejido conjuntivo.

Exploración clínica

Desde el punto de vista clínico, el tapón epidérmico suele ser bilateral, y afecta sobre todo al paciente joven. Suele manifestarse mediante otalgia de grado muy variable, pero por lo general tenaz, e hipoacusia de transmisión debida a la obstrucción del conducto y a la inmovilización timpánica por parte del tapón. Raramente se observa otorrea, que es poco abundante y de escasa duración.

Diagnóstico

Se confirma por el despegamiento delicado de la masa de queratina. Esta maniobra suele ser muy dolorosa y requiere anestesia local. En algunas formas extensas, puede ser necesario recurrir a la anestesia general.

La masa suele localizarse en el ángulo timpanomeatal anterior o se encuentra pegada a la membrana timpánica. Si el tapón epidérmico se localiza por detrás, existe riesgo de denudar el nervio facial durante su despegamiento: en esta región se debe actuar con gran precaución para evitar lesionar el nervio facial.

Tratamiento

Consiste ante todo en regularizar los bordes de la erosión ósea para facilitar el retorno de la migración epidérmica y luchar contra la acumulación de queratina. Como para cualquier proceso del oído con tendencia a la acumulación de escamas, se puede recurrir a las instilaciones periódicas con agua oxigenada o ceruminolíticos.

Quistes epidérmicos y colesteatomas del conducto

A veces estos términos pueden causar confusión. Conviene resaltar que puede considerarse que casi todos los colesteatomas del oído medio forman parte de la enfermedad del conducto auditivo externo. Muchos casos se deben a la invaginación de la membrana timpánica, elástica como la pars flaccida o atrófica, debido a un largo proceso inflamatorio crónico de la pars tensa. La invaginación de esta membrana timpánica ocasiona migración epidérmica lateral que conlleva la acumulación de escamas. Este obstáculo a la migración se manifiesta sobre todo en el contorno de las bolsas de retracción mal toleradas, con la aparición de rastros descamativos amarillentos migrando hacia el exterior [39, 47, 52].

También se pueden incluir en las enfermedades del conducto auditivo externo las formaciones epidérmicas a veces observadas sobre el mango del martillo en algunos oídos que presentan una amplia perforación timpánica. La migración epidérmica de los restos de membrana que quedan fijados al mango del martillo no puede efectuarse normalmente y provocan esta formación blanquecina.

Para evitar cualquier confusión, parece preferible recurrir al término «quiste epidérmico» para todas las acumulaciones epidérmicas del conducto, exceptuando al tapón epidérmico bien individualizado.

Quistes epidérmicos primitivos

Estas formaciones pueden ser excepcionalmente primitivas. Se manifiestan como una perla blanca que puede localizarse en cualquier parte del conducto óseo o de la membrana timpánica. Cuando se desarrollan sobre la parte ósea del conducto, el crecimiento del quiste provoca una erosión ósea que puede pasar mucho tiempo desapercibida. Cuando las formaciones de este tipo se localizan en el suelo del conducto en las proximidades de la membrana timpánica, pueden parecer un colesteatoma del hipotímpano.

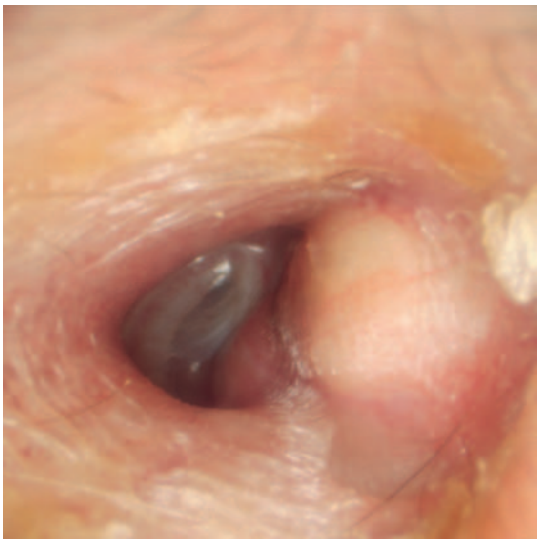

Figura 4. Aspecto otoscópico de un oído izquierdo intervenido de timpanoplastia. Se observa una formación quística que parece un colesteatoma, debida a una inclusión epidérmica postoperatoria.

Quistes epidérmicos secundarios

Después de la cirugía del oído medio o del conducto se observa, a menudo, la formación de «perlas nacaradas» que corresponden a la inclusión de células epidérmicas (Fig. 4). Estos quistes se tratan fácilmente mediante una simple marsupialización bajo anestesia local.

También es posible observar la acumulación de escamas formando un tapón como consecuencia de dichas intervenciones cuando el cirujano deja un «nicho óseo» en el suelo del conducto en la proximidades de la membrana timpánica. Pueden manifestarse como tos permanente, debido a la irritación que produce el tapón sobre la membrana timpánica.

■ Dermatosis

Bajo este término genérico suelen designarse las enfermedades cutáneas. Para facilitar la exposición, se reserva aquí el término dermatosis a las afecciones cutáneas no específicas del oído externo que se acompañan a menudo de manifestaciones extraauriculares. El diagnóstico de la dermatosis se establece en función de la lesión elemental, del contexto médico y de los datos de la exploración clínica, que debe ser practicada como en las enfermedades extraauriculares. A veces se puede recurrir a exploraciones complementarias de primer orden, entre las que se encuentra la biopsia cutánea, cuya localización debe elegirse con cuidado, pero no obligatoriamente del mismo lugar donde se localiza la lesión que ha motivado la consulta.

Eccemas

El diagnóstico de eccema suele establecerse de forma abusiva ante las enfermedades crónicas del oído [43, 44, 49]. El diagnóstico de esta enfermedad cutánea corresponde a dos entidades bien conocidas por los dermatólogos, y puede diferenciarse el eccema atópico, o constitucional, y el eccema de contacto, denominado eccema verdadero.

Eccema constitucional o atópico

La atopia es una enfermedad genética que se caracteriza por manifestaciones de tipo alérgico. Pero la alergia puede existir y manifestarse en ausencia de atopia. Por el contrario, la existencia de terreno atópico no es factor de riesgo para el resto de manifestaciones alérgicas.

Desde el punto de vista clínico, la atopia se manifiesta por la asociación de rinitis, asma y una dermatitis muy especial que se caracteriza por:

- reacciones vasomotoras paradójicas (dermografismo blanco);
- sequedad con descamación furfurácea, incluso verdadera ictiosis;
- sobre todo la existencia de un umbral muy bajo para el prurito, que se desencadena ante estímulos muy variados: toallas, sudor, emoción.

El prurito, signo constante y marcado, puede localizarse especialmente en el conducto auditivo externo, aunque la afectación auricular habitual de este eccema suele situarse en los pliegues retroauriculares, y sobre todo infraauriculares. El prurito puede producir liquenificación, que se caracteriza por el engrosamiento de la epidermis con acentuación del cuadriculado cutáneo y de la pigmentación. Se consigue mucha mejoría con los corticoides, que son excelentes antipruriginosos [43]. Las cremas emolientes también poseen cierta acción antipruriginosa.

Eccema verdadero del conducto auditivo o eccema de contacto

Este eccema es poco frecuente, y se debe a una alergia de contacto. A veces es difícil identificarlo con respecto a otros estados irritativos o infecciosos, sobre todo porque en ocasiones puede aparecer como complicación de los mismos, debido a la aplicación de antisépticos, antibióticos o antipruriginosos tópicos. Incluso los dermocorticoides no están exentos de este peligro. El diagnóstico puede sospecharse si se observan las vesículas, pero muy a menudo el diagnóstico se establece por exclusión, ante una dermatitis no específica que se agrava «a pesar» de la aplicación de los antibióticos/antisépticos adecuados.

En la práctica, se debe pensar en un eccema de contacto ante toda dermatitis del conducto auditivo externo que se cronifica o se agrava a pesar de los tratamientos tópicos.

El diagnóstico etiológico de estos eccemas se basa en una anamnesis detallada, completada con la práctica de pruebas epicutáneas orientadas. Aunque la evitación del agente causal es el único tratamiento eficaz, la corticoterapia local permite tratar las reagudizaciones.

Psoriasis

La psoriasis es una dermatosis eritematodescamativa frecuente, por lo general familiar. Se caracteriza por un crecimiento anormalmente rápido de la epidermis asociado a trastornos de la queratinización. La capa córnea es inmadura y de mala calidad. La afectación auricular es común, sobre todo en el pliegue retroauricular, la concha y el conducto auditivo. La exploración clínica muestra la asociación de eritema y de escamas, a menudo más grandes que las de la dermatitis seborreica. Las lesiones predominan habitualmente en el conducto. La abundancia de escamas es muy variable de unos pacientes a otros, y en la misma persona, entre uno y otro lado en el curso de la evolución. A veces se observan verdaderos tapones de escamas que obstruyen el conducto auditivo (Fig. 5). Los trastornos de la queratinización pueden afectar a la membrana timpánica y provocar una verdadera miringitis crónica.

Las lesiones suelen ser pruriginosas, al contrario que el resto de localizaciones, por lo que pueden asociarse lesiones por rascado.

La afectación aislada del conducto también es posible. En estos casos, ante la sospecha de psoriasis, se debe solicitar la opinión del dermatólogo. El diagnóstico suele ser fácil cuando existen antecedentes personales y/o familiares, y sobre todo por la existencia de otras localizaciones: áreas de extensión de los miembros (codos, rodillas), región lumbosacra, cuero cabelludo y uñas. Pero cuando faltan estas localizaciones, el diagnóstico puede ser más delicado, en concreto el diagnóstico diferencial con la dermatitis seborreica. El tratamiento local mediante tópicos a base de cortisona permite aliviar el prurito y reducir las lesiones, aunque son frecuentes las recidivas.

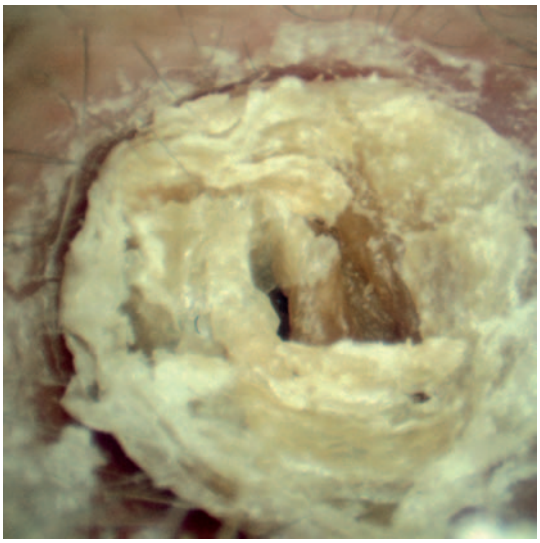

Figura 5. Psoriasis: tapón descamativo como manifestación principal de la hiperqueratosis del conducto auditivo externo.

Las lesiones psoriásicas suelen albergar estafilococos. Se debe tener en cuenta el riesgo que esto supone para el laberinto durante la cirugía otológica, por ejemplo, en el tratamiento de la otosclerosis.

Dermatitis seborreica

La dermatitis seborreica es una dermatosis eritematodescamativa frecuente. La afectación auricular de la dermatitis seborreica es muy común, y afecta a la concha, al conducto auditivo externo y al pliegue retroauricular. No parece tener relación con la seborrea. Se debería a una levadura del género *Pytirosporum* y a una alteración de los lípidos propios de la epidermis.

La lesión elemental es el eritema, de contornos a veces policíclicos y bordeado por escamas amarillentas y grasas, a menudo pruriginosas, que aparece en el oído. Las escamas suelen ser de menor tamaño y menos grasas que las de la psoriasis (Fig. 6). Las lesiones son, en general, discretas, pero pueden acompañarse de lesiones por rascado [20]. A veces, el aspecto puede recordar al de la psoriasis. En estos casos resulta esencial buscar otras localizaciones.

La exploración de la membrana timpánica es normal: habitualmente no existen miringitis ni costras descamativas en su superficie. También es muy característica la asociación de otras lesiones en el límite del cuero cabelludo.

■ Enfermedades infecciosas agudas

El precario equilibrio en el que se encuentra la fisiología cutánea del conducto explica la frecuencia de las infecciones [18]. En la práctica, cualquier proceso crónico del conducto auditivo externo constituye un factor de sobreinfección. En consecuencia, ante toda infección del conducto, interesa descartar la existencia de una enfermedad primitiva. Esto se consigue a veces después de haber instaurado un tratamiento antiinfeccioso. Sin embargo, algunas enfermedades infecciosas agudas sobrevienen sin que exista la menor lesión previa, como ocurre en el caso de las enfermedades víricas. En relación a las infecciones bacterianas de aspecto primitivo, a menudo se encuentran factores favorecedores.

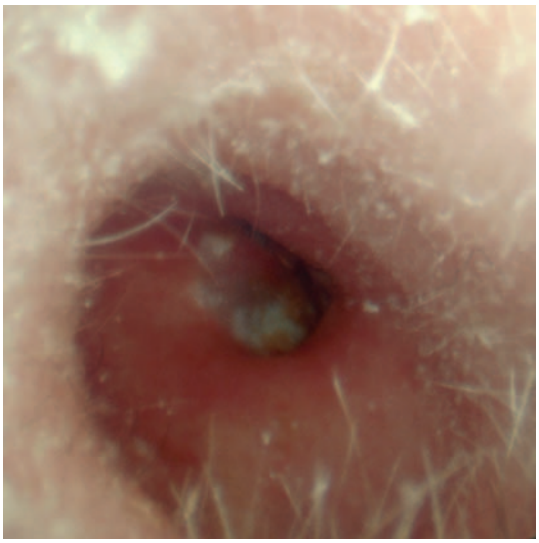

Figura 6. Dermatitis seborreica. En el conducto auditivo, las lesiones son discretas y están constituidas por escamas amarillentas, a veces pruriginosas, a las que pueden asociarse lesiones por rascado.

Figura 7. Herpes zóster geniculado. Detalle de la erupción en el pabellón, que se acompaña de síndrome cocleovestibular y parálisis facial.

“ ¿Qué se debe recordar de las enfermedades descamativas?

Psoriasis y dermatitis seborreica no siempre son fáciles de diferenciar, y ambas pueden ser el punto de partida de una infección debida al rascado. Hay que desconfiar de los diagnósticos establecidos sólo a partir de los estudios bacteriológicos.
Los corticoides locales sólo deben utilizarse para tratar las crisis mayores. El tratamiento de sostén a base de instilaciones periódicas de agua oxigenada boratada permite controlar la descamación y atenuar los síntomas funcionales.

Infecciones víricas

Su máximo exponente es el herpes zóster, afección bastante común. El herpes del oído externo es mucho menos frecuente, e incluso sería excepcional.

Herpes zóster

Puede presentarse como una afección del pabellón o del conducto. La asociación de las dos localizaciones resulta muy sugerente. La erupción aparece sobre el territorio sensitivo del nervio facial (VII intermediario): concha, trago, antihélix y parte posterior e inferior del conducto y de la membrana timpánica (Fig. 7). Este territorio, denominado «zona de Ramsay-Hunt», puede aparecer afectado sólo parcialmente. Las lesiones cutáneas son sólo un elemento del herpes zóster auricular, y aparecen asociadas a la parálisis facial, así como a la afectación coclear y vestibular.

El agente causal es el virus varicela-zóster, que puede originar varios tipos de manifestaciones y afectar al oído. A diferencia de la varicela, se observa con escasa frecuencia antes de los 20 años de edad. Puede aparecer en el contexto de una infección por el virus de la inmunodeficiencia humana, y debe sospecharse siempre en el adulto joven.

Diagnóstico

La erupción se manifiesta por pequeñas vesículas sobre una placa de eritema difuso. A menudo produce dolores de tipo quemadura. Se acompaña de adenopatías periauriculares. Puede plantear un problema de diagnóstico diferencial con el impétigo ampolloso o con el eccema agudo.

A veces sólo existen unas pocas vesículas que es preciso saber buscar en el conducto o en la membrana timpánica. Otras veces, por el contrario, las lesiones están muy inflamadas y estenosan el conducto, lo que recuerda el aspecto de la dermatitis bacteriana o de la otitis externa. La afectación de la membrana timpánica puede producir hipoacusia de transmisión que no debe confundir el diagnóstico.

Las diferentes manifestaciones auriculares del herpes zóster pueden aparecer de forma aislada o pueden asociarse, a menudo con un retraso de varias horas. Las formas con erupción no dejan ninguna duda, sobre todo las que se acompañan de parálisis facial o de afectación cocleovestibular. A este cuadro local se pueden añadir manifestaciones infecciosas sistémicas y la aparición de una reacción meníngea linfocítica.

Tratamiento

Se basa sobre todo en el aciclovir parenteral, que se inicia de forma precoz en las formas graves, y sobre todo en caso de hipoacusia de percepción. En el resto de las formas, el tratamiento con aciclovir puede administrarse por vía oral. La eficacia de la corticoterapia sobre la parálisis facial es discutida.

Herpes

Se caracteriza por vesículas que se agrupan en ramilletes de contorno policíclico que reposan sobre una base eritematosa. Puede recidivar al cabo de los años. Regresa pronto con el tratamiento antivírico si éste se inicia de manera precoz.

Infecciones bacterianas

Son muy frecuentes, sobre todo en el conducto. Se pueden describir varias entidades: la otitis externa difusa, el forúnculo del conducto, la otitis externa maligna, la pericondritis del pabellón, el impétigo y la erisipela.

En realidad, algunas formas escapan a estos cuadros. En concreto, constituye signo de alarma la infección tanto del pabellón como del conducto, que no cede

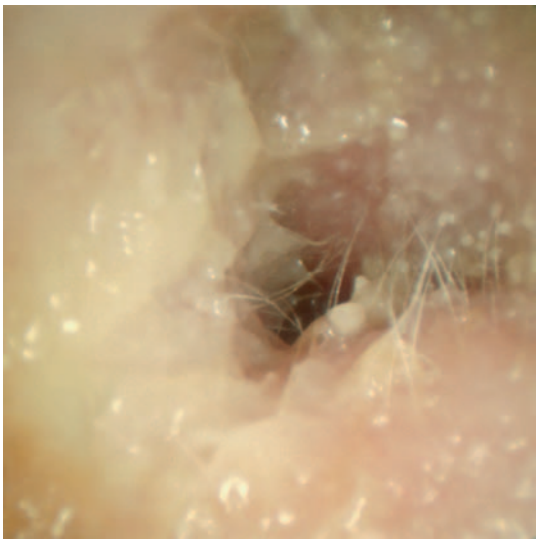

Figura 8. Otitis externa estival derecha en fase aguda. El conducto auditivo externo se encuentra inflamado y estenosado. La presión sobre el trago exacerba el dolor.

rápidamente al tratamiento médico habitual: las infecciones del pabellón pueden requerir tratamiento quirúrgico rápido. Ante la aparición de complicaciones nerviosas se debe sospechar la existencia de una otitis necrosante.

Otitis externa difusa

Se observa sobre todo en los climas cálidos y húmedos, en pacientes aficionados a bañarse en el mar o en piscinas [6]. El buceo es un factor de riesgo suplementario. Cualquier traumatismo constituye un factor favorecedor, sobre todo la limpieza repetida del conducto auditivo externo con objetos agresivos.

Diagnóstico

Los síntomas se pueden resumir en dolor violento, que a veces se irradia hacia las regiones mandibular y temporal. El dolor se exacerba al tacto del trago y la movilización del pabellón. La otoscopia se vuelve complicada, tanto por el dolor como por el estrechamiento del conducto. El aspecto otoscópico varía en función de la gravedad de la afección. Las lesiones van de la simple hiperemia cutánea a la estenosis casi completa del conducto, dejando brotar secreciones serosas (Fig. 8). Se hace entonces difícil, si no imposible, observar la membrana timpánica, cuya afectación se resume en una discreta inflamación.

Algunas otitis externas se acompañan de una reacción inflamatoria periauricular muy intensa que puede parecer una mastoiditis. La persistencia de los relieves del surco retroauricular y el dolor a la simple movilización del pabellón hablan a favor de la otitis externa. La inflamación del conducto puede extenderse a veces al pabellón, ocasionando un verdadero impétigo.

Tratamiento

El tratamiento de la otitis externa aguda bacteriana es esencialmente local. Debe mostrarse activo frente a los gérmenes gramnegativos causales más comunes, evitando provocar alergia de contacto. El efecto terapéutico es más satisfactorio si se realiza una limpieza previa y se utiliza un taponamiento (tampón expansivo tipo esponja expansible) para permitir el contacto permanente de los tópicos (en general asociaciones de antibióticos y corticoides). Entre los antibióticos, es clásico utilizar la neomicina y la framicetina. Estas gotas pueden ser sensibilizantes. Su carácter ototóxico puede prevenirse en caso de perforación timpánica mediante la colocación de un taponamiento, que evita el paso de los productos activos hacia el oído medio. Ante la menor duda, el uso de una fluoroquinolona permite suprimir el riesgo de ototoxicidad.

En caso de que exista reacción inflamatoria periauricular muy intensa con edema (que puede hacer pensar por error en la mastoiditis) y adenopatía, se puede instaurar la antibioticoterapia por vía general, utilizando, por ejemplo, la pristinamicina o una fluoroquinolona eventualmente asociada a corticoterapia general con prednisolona, durante 2-3 días, y analgésicos. La ausencia de mejoría clínica rápida obliga a una gran vigilancia, sobre todo en el paciente diabético o inmunodeprimido.

La prevención de las otitis externas difusas en las personas expuestas se obtiene mediante el secado después del baño y:

- la instilación de aceite de oliva antes del baño;
- o bien, después del mismo, la instilación en los conductos previamente secados, de una mezcla de alcohol de 70° (10 ml) y vinagre blanco (cinco gotas), que permite acidificar la piel.

No es raro que el proceso se haga crónico. Puede acompañarse de pericondritis del trago, que requiere antibioticoterapia activa frente a *Pseudomonas tipo fluoroquinolonas, y a veces de tratamiento quirúrgico.*

Forúnculo

Es una estafilococia cutánea centrada en un folículo pilosebáceo del conducto cartilaginoso. Se ha vuelto muy poco frecuente. Suele ser secundario a un traumatismo (el *Staphylococcus aureus* es un saprofito del conducto auditivo externo).

El dolor preside el cuadro, y a menudo es el único síntoma. Es muy intenso, localizado y se exacerba con la masticación. Evoluciona en forma de paroxismos. La exploración pone de manifiesto una tumefacción congestiva y localizada en cuyo vértice se puede apreciar un punto blanco amarillento. Si se explora detenidamente, se pueden descubrir a su alrededor otros forúnculos menos evolucionados. Cualquier manipulación de la oreja resulta muy dolorosa, y la palpación de la zona eritematosa con cualquier instrumento exacerba el dolor. Se puede observar la existencia de adenopatía satélite preauricular o mastoidea, según la localización anterior o posterior del forúnculo. La membrana timpánica es normal. La evolución del forúnculo del conducto auditivo externo es la misma que la del resto de localizaciones (maduración, necrosis, eliminación del clavo con supuración y cicatrización). Los quistes sebáceos se presentan con un cuadro clínico similar. Recidivan si no se extirpan tras el enfriamiento de la sobreinfección.

El tratamiento local se limita a la limpieza y comprende, de modo eventual, la ablación del clavo con pinza en el momento de su maduración. Es necesario el uso de antisépticos, y pueden indicarse antibióticos locales (pomadas de ácido fusídico o mupirocina), que suelen ser menos irritantes. El tratamiento local debe prolongarse durante 10-15 días para evitar la recidiva. Cuando los síntomas locales son muy intensos o existen lesiones múltiples se puede plantear la antibioticoterapia general (pristinamicina).

Impétigo

En general se debe a la sobreinfección por estafilococos o estreptococos como consecuencia del rascado o de la limpieza con objetos sucios, o bien aparece relacionado con una otorrea crónica. Se observa más a menudo en el niño.

De evolución bastante rápida, esta infección unilateral, o con más frecuencia bilateral, produce una sensación de escozor poco dolorosa. Localmente aparece un derrame purulento, que se seca en el orificio del conducto formando costras de color amarillo ambarino.

El impétigo sobrepasa en general la concha, y a veces se acompaña de lesiones retroauriculares o de otras dermitis de la cara. En las formas limitadas, el tratamiento es local, a base de antibióticos del tipo ácido fusídico en forma de crema.

Erisipela

La erisipela es una celulitis aguda estreptocócica. La demostración del germen sólo queda establecida por los resultados de los hemocultivos o de las muestras bacteriológicas cutáneas. Las posibles puertas de entrada son las excoriaciones o el impétigo del conducto auditivo externo.

Desde el punto de vista clínico, se manifiesta mediante una infiltración inflamatoria del pabellón, que se extiende a las regiones vecinas, respetando el lóbulo. Se acompaña de fiebre elevada y escalofríos. La erisipela no se suele complicar con pericondritis, pero cualquier condritis infecciosa puede entrañar una erisipela secundaria.

El tratamiento se basa en la antibioticoterapia con penicilina parenteral a dosis elevadas.

Otitis externa maligna

Debido a la gravedad de esta afección infecciosa del conducto auditivo externo, los autores que la describieron en las primeras publicaciones la denominaron «otitis maligna». En realidad, este término no parece adecuado, pues se trata de una infección, no de un proceso tumoral. Por esta razón, otros autores han introducido diversas denominaciones: «otitis necrosante» u «otitis invasiva» [16]. Por último, la denominación de otitis externa oculta la gravedad de la extensión en profundidad con osteítis de la base del cráneo que conlleva toda la gravedad de la enfermedad [45].

La otitis externa maligna afecta esencialmente, pero no de manera exclusiva, a los pacientes de edad avanzada, ya que la media de edad es de 60-75. La mayoría de las veces afecta a pacientes diabéticos. En el desencadenamiento de la enfermedad parece no influir la calidad del control de la diabetes, y en algunos casos es precisamente esta otitis la que permite descubrir la diabetes. La otitis externa maligna también puede desarrollarse en pacientes inmunodeprimidos.

A estos factores generales se asocian con bastante frecuencia factores locales, como la maceración, los traumatismos y el lavado de oídos. Estos factores favorecen el desarrollo de *Pseudomonas aeruginosa*, que casi siempre se aísla en los cultivos, sola o asociada. Se han descrito algunos casos de otitis malignas producidas por estafilococos.

Los trastornos vasculares debidos a la edad y a la diabetes constituyen uno de los mayores factores de riesgo, ya que favorecen la invasión por *Pseudomonas aeruginosa* del tejido alterado por la isquemia. Este microorganismo presenta gran agresividad cuando se hace patógeno, y produce una intensa necrosis tisular en la puerta de entrada. Prolifera fácilmente, debido a su escasa necesidad de oxígeno, y se propaga de manera progresiva, lo que explica su amplia difusión séptica. La entrada de *Pseudomonas aeruginosa* se produce a partir de una mínima erosión cutánea, y la infección se termina extendiendo a las partes blandas del conducto. La extensión de la infección tiene lugar hacia la profundidad, en la unión del conducto óseo y el conducto cartilaginoso. La osteítis del temporal se extiende a la base del cráneo, y puede afectar a los nervios craneales. En ausencia de tratamiento, la infección se complica con meningitis.

Clínica

Representa la inflamación del conducto auditivo externo, caracterizada por otorrea fétida, dolores muy violentos, que no dejan dormir al paciente y la ausencia de mejoría con los tratamientos habituales. La exploración otoscópica muestra una zona polipoide o necrótica en el suelo del conducto, en la unión del conducto óseo con el cartilaginoso, de aspecto en ocasiones falsamente tranquilizador (Fig. 9). Es preciso esforzarse en establecer el diagnóstico de otitis necrótica antes del estadio de necrosis ósea y de parálisis facial.

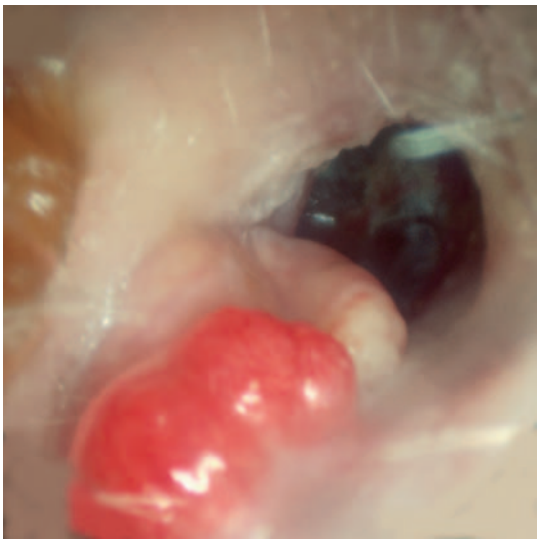

Figura 9. Otitis externa maligna. Paciente diabética que presenta dolor en el oído izquierdo; en la otoscopia se aprecia una granulación en el suelo del conducto auditivo. Este cuadro clínico debe sugerir de entrada el diagnóstico.

Llama la atención, además del terreno:

- el contraste entre la violencia de los dolores y los signos locales menos extensos que en la otitis externa difusa;
- la persistencia del dolor a pesar del tratamiento habitual de la otitis externa.

Ante este cuadro, la elevación de la velocidad de sedimentación globular constituye un buen signo de alarma, y debe ingresarse al paciente en un servicio especializado ante la menor sospecha.

Las pruebas de imagen son indispensables para confirmar el diagnóstico en el estadio precoz, precisar la extensión de la necrosis a la base del cráneo y controlar la evolución, sobre todo en caso de ausencia de respuesta favorable al tratamiento médico. En el estadio precoz, la TC pone de manifiesto la osteítis del hueso timpánico, en particular de la pared anterior y de la cortical mastoidea, asociada a la tumefacción de las partes blandas. En estadios más avanzados, la zona de destrucción ósea puede llegar a la articulación temporomandibular, al hueso petroso, e incluso a la cortical occipital. El control mediante TC después del tratamiento no es sistemático si la evolución resulta favorable. La TC es la exploración de elección.

La resonancia magnética (RM) permite completar la TC, pero no es indispensable en el estudio de extensión. Detecta la afectación de las partes blandas, pero también, gracias a las secuencias ponderadas T1 y T2, revela la extensión a la médula ósea y a los espacios grasos. Evalúa mejor la afectación de los orificios de la base del cráneo que la TC. Aunque la gammagrafía se ha considerado durante mucho tiempo la exploración fundamental para el diagnóstico precoz de la otitis externa necrosante, sus resultados han sido sobrepasados hoy en día por los datos ofrecidos por la TC y la RM.

Tratamiento

Se basa en la instauración de urgencia (tras haber efectuado las correspondientes tomas para estudios bacteriológicos) de antibioticoterapia específica frente a *Pseudomonas aeruginosa*, sobre todo a base de fluoroquinolona y de cefalosporinas de tercera generación. El tratamiento se mantiene durante al menos dos semanas, y se pasa a vía oral sólo cuando los signos locales han

desaparecido y las alteraciones analíticas propias del estado inflamatorio han regresado. La duración total de la pauta antibiótica debe ser al menos de dos meses. El tratamiento médico constituye la parte esencial de la terapia, mientras que el papel de la cirugía está poco definido [23].

En todos los casos, la evolución de la enfermedad se juzga en función de:

- argumentos clínicos: regresión del dolor, cese de la otorrea, normalización de la temperatura, desaparición de los tejidos de granulación en el conducto auditivo externo;
- datos analíticos: normalización de la leucocitosis, así como de la velocidad de sedimentación globular y/o de la proteína C reactiva;
- argumentos radiológicos: solicitados cuando existen dudas sobre la adecuada regresión de la necrosis, porque una las dificultades del tratamiento es saber cuándo debe suspenderse.

Las recidivas no son excepcionales.

En la práctica, se debe recordar que la duración media total del tratamiento es de 8 semanas, no dejándose tranquilizar falsamente por la rápida desaparición de los signos locales, la inflamación y los dolores que preceden la curación de la lesión ósea.

Prevención

Es fundamental no olvidar jamás la gravedad potencial del lavado de oídos en el paciente diabético y considerar como otitis externa maligna potencial toda otitis externa que aparezca en un paciente inmunodeprimido, aunque se trate de un niño.

En estos casos, después de cualquier traumatismo, se debe desinfectar el conducto auditivo externo con, por ejemplo, triclocarbán diluido y aplicar una pomada a base de neomicina/triamcinolona.

“ Conclusión

El diagnóstico suele ser fácil de establecer ante el paciente diabético de edad avanzada que presenta otitis muy dolorosa y parálisis facial, pero no lo es tanto en ausencia de parálisis facial, diabetes o inmunodeficiencia.

Ante cualquier otitis externa que resista al final de una semana de tratamiento habitual, con persistencia de los dolores, sobre todo si la velocidad de sedimentación globular se encuentra elevada, debe considerarse una otitis externa necrosante. La presencia de *Pseudomonas aeruginosa* constituye información suplementaria, ya que su presencia es habitual en numerosas otorreas persistentes.

El tratamiento instaurado en la fase de celulitis permite la curación sin secuelas si las pautas terapéuticas son idénticas a las de la otitis externa maligna patente. En particular, no se debe reducir la duración del tratamiento antibiótico, ya que existe el riesgo de recidiva a los pocos días.

Miringitis agudas

Desde el punto de vista histórico, se consideraba que la miringitis era de origen viral («gripal»). Más tarde, los trabajos fundamentales han permitido evocar de manera sucesiva *Mycoplasma pneumoniae*, y en la actualidad, como consecuencia de trabajos bacteriológicos concordantes, un origen bacteriano convencional similar al de la otitis media aguda [22]: *Haemophilus influenzae* y *Streptococcus pneumoniae,* que aparecería en proporción superior [21, 38]. Un gran estudio de un equipo finlandés ha demostrado en 2003 que la miringitis bullosa se asocia a más del 5% de las otitis medias agudas en los niños menores de 2 años, con síntomas a menudo mas graves que en las otitis medias agudas habituales, sin virus respiratorio causal específico [33].

Algunos autores han demostrado que las miringitis bullosas suelen acompañarse de afectación neurosensorial [19, 32]. La miringitis aguda esencial, sin afectación del oído medio, parece existir sólo en el límite en el que es casi imposible demostrar la inflamación del oído medio. Todo hace pensar que se trata de una forma especial de otitis media aguda.

La aparición de flictenas parece deberse a la acción de una exotoxina bacteriana específica sobre los desmosomas que existen entre los queratinocitos en la epidermis o en la unión dermoepidérmica. La localización en profundidad y la rapidez de instalación podrían explicar los distintos aspectos de las flictenas y el carácter tan doloroso de la afección.

“ Conclusión

El tratamiento de estas otitis es, por tanto, el mismo que el de toda otitis media aguda, con antibioticoterapia específica frente a *Streptococcus pneumoniae*, sin olvidarse de descartar la ausencia de complicaciones cocleovestibulares. La aparición de vértigos o acufenos debe plantear la posibilidad de asociar corticoterapia.

Miringitis crónicas

Mientras que las miringitis agudas parecen acompañarse en la mayoría de los casos de una inflamación del oído medio, las miringitis crónicas pueden evolucionar de forma aislada, al menos en su forma granulosa. La inflamación suele localizarse en una parte de la membrana. La literatura actual es escasa con respecto a esta enfermedad, descrita perfectamente en el siglo xix, y que todavía conserva un origen misterioso. Su desconocimiento expone a errores, lo que puede inducir la sospecha de una enfermedad del oído medio o una indicación quirúrgica inadecuada sobre el mismo.

Fisiopatología

La miringitis crónica es la expresión clínica de una proliferación de tejido conjuntivo subepidérmico a través de una discontinuidad de la capa epidérmica de la membrana timpánica [2]. Este tipo de lesión es muy frecuente, y acompaña a numerosas lesiones de la membrana timpánica, muy traumáticas, como ocurre por ejemplo ante la presencia de tubos transtimpánicos de ventilación o durante el postoperatorio de las miringoplastias.

El término miringitis crónica suele reservarse para las lesiones que parecen evolucionar por cuenta propia. El relieve que produce esta proliferación conjuntiva dificulta la migración epidérmica lateral e impide cualquier posibilidad de cicatrización. Por tanto, el tratamiento se basa ante todo en la destrucción de este tejido conjuntivo para permitir la reanudación de la cicatrización.

Clínica

La miringitis crónica evoluciona de forma insidiosa, sin dolor, a lo sumo con una sensación de molestia, de cuerpo extraño o de prurito. No existe gran hipoacusia.

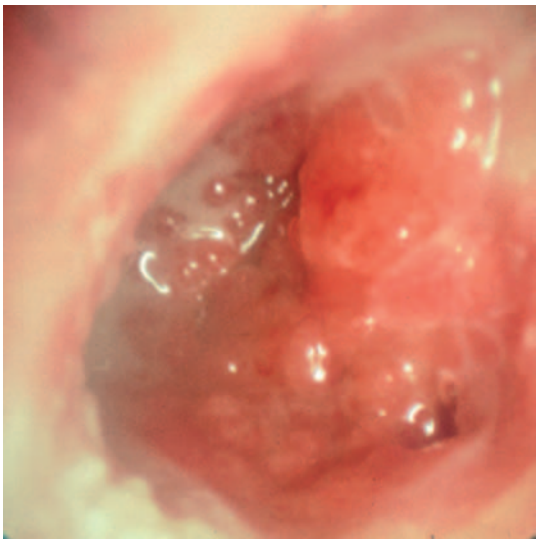

Figura 10. Miringitis crónica granulosa del oído izquierdo. La paciente había sido intervenida por vía transmastoidea por presentar otitis media crónica. Sobre la membrana timpánica aparecen granulaciones que le confieren aspecto aframbuesado, asociadas a otorrea intermitente.

Por último, no hay verdadera otorrea, pero a veces se observa un ligero exudado o humedad en el conducto.

Por lo general, la exploración otoscópica muestra granulaciones que no tienen verdadero carácter hemorrágico durante el examen, al contrario de lo que sucede en el caso de los pólipos que se observan durante la evolución de las otitis crónicas (Fig. 10), que sangran al menor contacto con el portaalgodón. Con menor frecuencia presentan aspecto de masa pedunculada o de costra amarillenta o rojiza.

Las granulaciones pueden ocupar toda o parte de la membrana timpánica y sobrepasarla hacia la parte adyacente del conducto. Cualquier zona de la pars tensa puede aparecer afectada, pero la membrana de Shrapnell suele permanecer indemne. Para examinar mejor las lesiones, conviene limpiar el conducto, por ejemplo, mediante la aplicación de agua oxigenada, que permite eliminar los restos epidérmicos y el discreto exudado. De esta forma es posible descubrir y localizar mejor las lesiones y precisar el estado de la membrana no afectada por la miringitis, que puede ser normal o puede presentar zonas de atrofia o placas calcáreas. La exploración se continúa en busca de una eventual perforación, que podría hacer plantear el diagnostico de miringitis granulosa aislada y hacer sospechar entonces una enfermedad del oído medio. Para ello suele bastar la maniobra de Valsalva. La mejor información se obtiene comprobando la movilidad de la membrana timpánica con el espéculo neumático. Si la movilidad de la membrana es normal y la maniobra no produce burbujas o secreciones en el seno de la granulación, se puede concluir que la enfermedad es de origen puramente timpánico. Ante esta demostración, son inútiles las pruebas complementarias.

Los estudios bacteriológicos de las muestras obtenidas suelen descubrir *Staphylococcus aureus* o *Pseudomonas aeruginosa* u otra asociación de gérmenes. La audiometría demuestra la ausencia de hipoacusia de transmisión significativa. Ante la menor duda de afectación del oído medio, puede estar indicado practicar pruebas de imagen

Diagnóstico diferencial

Ante todo, se debe establecer el diagnóstico diferencial de estas miringitis granulosas con las enfermedades inflamatorias del oído medio. El desconocimiento de estas miringitis puede hacer, en ocasiones, establecer una indicación quirúrgica sobre el oído medio.

Se ha descrito la posibilidad de que en el curso de la miringitis crónica aparezca una perforación timpánica [13]. De hecho, parece más bien que no se trata de miringitis aisladas sino que en tales casos la membrana presentaría erosiones timpánicas.

Tratamiento

Se basa en dos principios esenciales: la limpieza del conducto auditivo externo, para eliminar los restos epidérmicos, y la destrucción del tejido conjuntivo, para permitir que la capa epidérmica se extienda sobre la lámina propia.

La limpieza se puede realizar fácilmente irrigando agua oxigenada de 10 volúmenes.

La destrucción de las granulaciones puede efectuarse mediante cauterización química con aplicaciones de ácido tricloroacético o mediante resección quirúrgica [13]. Resulta fundamental la separación del tejido exuberante de la lámina propia, que se practica muy fácilmente bajo simple anestesia local. Para acelerar la cicatrización se puede emplear un injerto epidérmico obtenido a partir del cuero cabelludo con una *hoja de afeitar. Por último, es útil prescribir medicación tópica que asocie antibióticos activos frente a Staphylococcus aureus y Pseudomonas aeruginosa, y corticoides*.

Es indispensable el seguimiento de estos pacientes, ya que el tratamiento local no debe interrumpirse hasta que la cicatrización se haya completado, lo que puede requerir varias semanas. Por otro lado, es preciso indicar al paciente que son posibles las recaídas, y se le puede recomendar que acuda a la consulta para nueva revisión otoscópica ante la más mínima anomalía.

Los tratamientos generales no suelen ser efectivos. El descubrimiento de *Staphylococcus aureus* o de *Pseudomonas aeruginosa* ha motivado a veces tratamientos prolongados con antibioticoterapia general. Estos tratamientos no suelen presentar ninguna eficacia. Lo mismo ocurre con las simples gotas otológicas, que no resultan suficientes pera destruir la gruesa capa conjuntiva.

Miringitis y dermatosis

En el curso de las dermatosis no se suele sospechar que exista afectación de la membrana timpánica. Sin embargo, la vigilancia otológica de los pacientes, sobre todo los afectados de psoriasis, ha llevado a veces a descubrir la participación de la membrana timpánica en el proceso inflamatorio. Por ejemplo, se puede observar la infiltración de la membrana, que se extiende al revestimiento del conducto óseo. A veces es necesario intervenir para resecar el tejido cicatrizal exuberante.

Por el contrario, es interesante destacar que, al parecer, no existe participación miringiana en el curso de la dermatitis seborreica.

Pericondritis del pabellón

Las pericondritis del pabellón del oído son afecciones poco frecuentes, pero temibles como consecuencia de las complicaciones morfológicas potenciales, que sobrevienen cuando el tratamiento no se instaura de forma precoz. Los dos gérmenes causales principales son *Staphylococcus aureus* y, sobre todo, *Pseudomonas aeruginosa*, que pueden aparecer asociados.

En el estadio de pericondritis constituida, el tratamiento quirúrgico suele resultar indispensable. Comprende la ablación de las placas de necrosis cartilaginosa, del pericondrio adyacente y, en ocasiones, de la piel anterior del pabellón de la oreja.

Reseña anatómica e histológica

El cartílago del pabellón está recubierto de pericondrio por sus dos caras; en la cara anterior, la piel se adhiere directamente al pericondrio anterior y moldea las estructuras cartilaginosas, mientras que por detrás

Figura 11. Condritis postoperatoria del oído izquierdo (timpanoplastia por vía endaural), que requiere tratamiento medicoquirúrgico urgente. Las lesiones respetan el lóbulo.

queda separada por una gruesa capa de hipodermis. La vascularización del cartílago se produce por imbibición a partir del pericondrio; cualquier traumatismo suele exponer la cara anterior del cartílago, así como al pericondrio, con riesgo de comprometer la vascularización del cartílago y del pericondrio. El término pericondritis puede utilizarse con el mismo título que el de condritis, ya que la afectación histológica se asocia a menudo.

Etiología

Cualquier exposición quirúrgica o traumática del cartílago del pabellón de la oreja es susceptible de complicarse con condritis. Entre las causas principales se encuentran [34, 48, 51]: la cirugía del oído medio, las otoplastias, las quemaduras, el *piercing de la parte cartilaginosa del pabellón (debe distinguirse de la intolerancia al níquel), la acupuntura (la inoculación se produce a través de las agujas), y la sobreinfección del otohematoma como consecuencia de manipulaciones sépticas.*

Clínica

La exploración debe investigar la existencia de signos precoces de condritis. Constituyen signos de alarma la aparición de dolor continuo, y a veces lancinante, en el pabellón auricular, el enrojecimiento del pabellón, que respeta el lóbulo, y la aparición de edema que borra los relieves (Fig. 11) de forma progresiva. La fiebre es inconstante al comienzo. Estos síntomas, a menudo discretos, deben alertar, sobre todo si se trata de un paciente recientemente operado (otoplastia, cirugía del oído medio).

Cuando no se detecta o no se instaura el tratamiento de forma precoz, la condritis evoluciona a veces con mucha rapidez. El estadio ulterior es el de condritis verdadera, con tumefacción más o menos extensa y fluctuante. La antibioticoterapia debe prescribirse en el estadio precoz, a fin de evitar el paso a la fase de colección y de necrosis cartilaginosa, que constituye una indicación quirúrgica.

Tratamiento médico

Todo diagnóstico de condritis de la oreja implica la instauración de tratamiento antibiótico parenteral activo frente a gérmenes gramnegativos *(Pseudomonas aeruginosa)* y al estafilococo. La antibioticoterapia se basa en la asociación de cefalosporinas de tercera generación y fluoroquinolonas. Rara vez se asocian aminoglucósidos, fundamentales frente al componente sistémico de la infección. En todos los estadios, son necesarias las curas locales, que comprenden la aplicación de antisépticos y, de manera eventual, férulas de protección, en concreto durante el sueño, para evitar cualquier traumatismo sobre la oreja inflamada.

Tratamiento quirúrgico

El tratamiento quirúrgico es necesario en las formas coleccionadas y fluctuantes, con necrosis cartilaginosa. Existe gran diversidad de métodos terapéuticos propuestos, dependiendo en realidad del estadio evolutivo. Predominan dos métodos.

Método de Stroud [50]. Se basa en la escisión del cartílago y del pericondrio necrosado, pero también de la piel anterior correspondiente, que se reseca en una superficie equivalente. La cicatrización dirigida se obtiene a partir de la piel remanente de la cara posterior del pabellón. Esta resección deja pocas secuelas morfológicas cuando la condritis es localizada, sobre todo en la concha. En las formas más extensas, es indispensable respetar el contorno del hélix, elemento esencial de la morfología de la oreja.

Técnica descrita por Hermann, actualizada por Rudert [46]. Comprende una incisión retroauricular para permitir la escisión del cartílago y del pericondrio afectados. La piel anterior del pabellón se conserva; los dos elementos cutáneos, anterior y posterior, se unen mediante puntos transfixiantes en U anudados sobre cilindros de gasa, y se coloca un drenaje plano o aspirativo. Los resultados estéticos son malos.

“ *Conclusión*

Lo ideal es detectar cualquier pericondritis e iniciar de forma muy precoz el tratamiento antibiótico activo frente a los gérmenes gramnegativos a fin de evitar el paso a la colección y a la necrosis del cartílago.

La intervención quirúrgica que se indica rápidamente deja muchas menos secuelas que la intervención demasiado tardía. En los casos extremos, cualesquiera que sean los métodos utilizados, las secuelas morfológicas son temibles, y a veces catastróficas. Deben plantearse técnicas para las reconstrucciones cartilaginosas según los métodos de otoplastia, siguiendo las técnicas de Brent o de Nagata [5, 36].

Pericondritis del conducto fibrocartilaginoso

Es menos frecuente que la pericondritis del pabellón y corre el riesgo de no ser identificada. Se manifiesta por el engrosamiento del trago, que aparece doloroso e inflamado, y que estrecha la entrada del conducto. Puede ser resistente a numerosos intentos de tratamientos antibióticos. A veces, como en el caso de las pericondritis del pabellón, la infección afecta no sólo al pericondrio sino también al cartílago en profundidad y al tejido subcutáneo que se adhiere al pericondrio. Como en el caso del pabellón, el tratamiento quirúrgico se impone con rapidez.

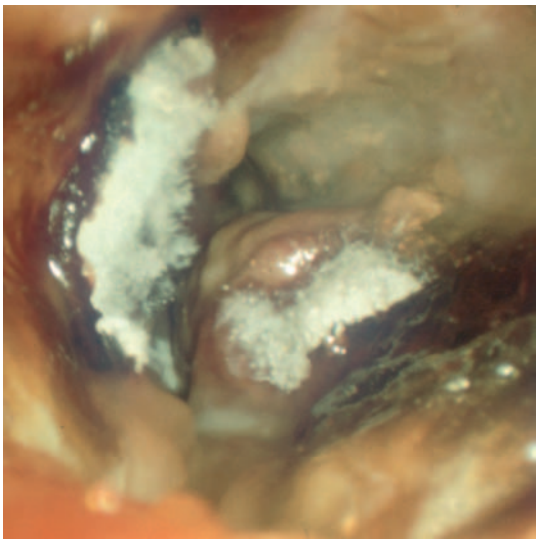

Figura 12. Otomicosis.

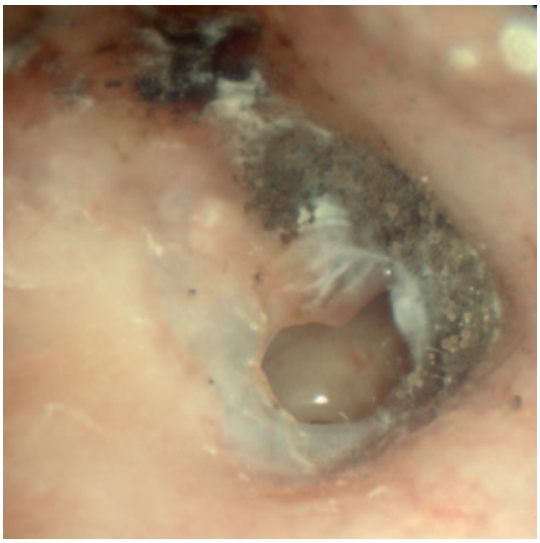

Figura 13. Otomicosis a tímpano abierto.

Diagnóstico diferencial

Condritis serosa

Corresponde a un derrame seroso, no hemático, situado en la cara externa del pabellón, entre el pericondrio y el cartílago, de patogenia desconocida.

Nódulo doloroso de la oreja

Se localiza de forma selectiva en el borde libre del hélix. Corresponde a una condritis muy localizada, de algunos milímetros de diámetro, caracterizada por dolor violento al contacto y muy molesto durante el sueño.

Policondritis crónica atrofiante

La condritis del pabellón es unilateral o bilateral, y se traduce por una tumefacción roja, caliente y dolorosa asociada a fiebre. El diagnóstico es clínico, y puede sospecharse por la existencia de otras localizaciones cartilaginosas, en concreto condritis nasales recidivantes (ensilladuras) o laringotraqueales. Durante su evolución, se altera el estado general y aparecen signos analíticos dominados por el síndrome inflamatorio [30]. El tratamiento de las condritis del pabellón de la oreja es ante todo médico, y se basa en la antibioticoterapia de amplio espectro durante las crisis inflamatorias, y que debe ser activa sobre todo frente a los gérmenes gramnegativos y el estafilococo patógeno.

Infecciones fúngicas

Las otomicosis (Figs. 12 y 13) se tratan con más detalle en otro capítulo de la EMQ [29].

■ Enfermedades óseas benignas

Las principales son las exostosis. Aunque exostosis y osteomas se han confundido durante mucho tiempo, se ha conseguido separar totalmente ambas entidades, tanto por parte de los clínicos como por los patólogos.

Exostosis

Son excrecencias óseas, de amplia base de implantación, que se desarrollan sobre todo en la parte media y profunda del conducto óseo [3, 4]. Están constituidas por dos capas de hueso compacto laminar que sugieren aposiciones sucesivas. Presentan predilección por algunas poblaciones, en concreto la africana y la china.

La irritación tanto térmica como mecánica del agua parece desempeñar un papel esencial. Se observan mucho en los adeptos a los deportes náuticos, sobre todo en los surfistas y los buceadores, después de la adolescencia. Se manifiestan en forma de excrecencias óseas mamelonadas, a menudo múltiples y bilaterales. Por lo general se toleran bien mientras que el estrechamiento no produzca acumulación de escamas. En las formas evolucionadas, las exostosis producen retención, lo que constituye fuente de sobreinfecciones y de otitis externas recidivantes y puede afectar a la audición (Fig. 14).

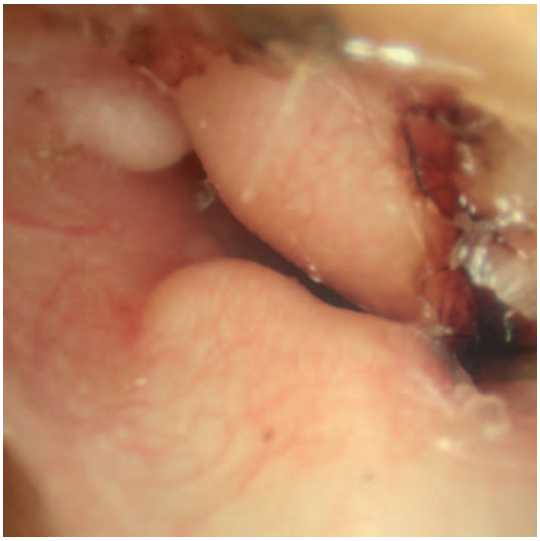

Figura 14. Exostosis obstructivas que originan retención ceruminosa y epidérmica. La expresión más frecuente de la intolerancia a las exostosis es la sobreinfección.

La evolutividad de las exostosis varía mucho en función de los factores de irritación acuática, sobre todo el agua fría. Algunas exostosis pueden observarse en pacientes sanos que no practican deportes náuticos. En algunos surfistas se pueden observar estenosis graves a los 7-12 años. Por otro lado, sobre todo en ausencia de actividad náutica, la evolución parece detenerse.

Cuando las exostosis se acompañan de signos de intolerancia, está indicada la intervención quirúrgica para reconstituir el conducto. La cicatrización es a veces larga, y puede requerir el uso de injertos de tejido conjuntivo e injertos delgados de cuero cabelludo. La intervención no es sencilla. También hay que tener en cuenta que:

- la reconstitución del conducto auditivo con exostosis es una intervención relativamente difícil, más aún

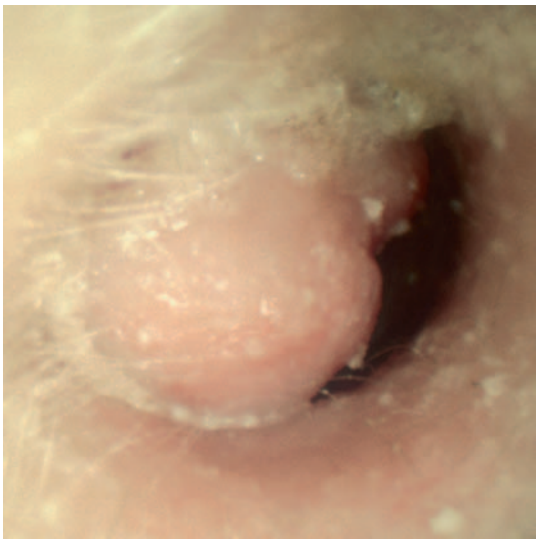

Figura 15. Osteoma voluminoso del oído izquierdo.

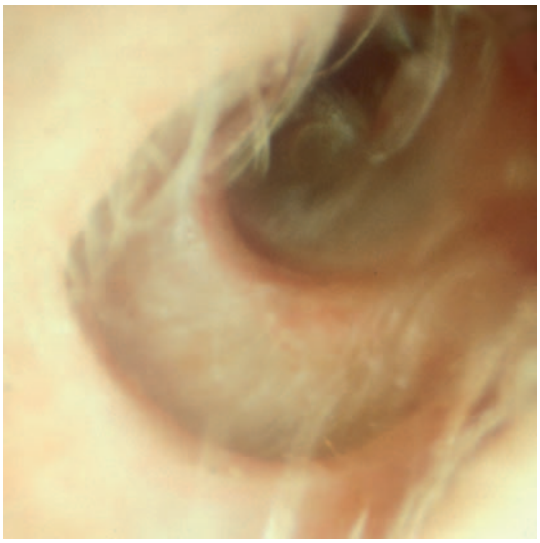

Figura 16. Osteítis benigna circunscrita del oído izquierdo. Como se puede observar, el revestimiento cutáneo se encuentra poco alterado, y no existe retención epidérmica.

cuando las exostosis son de gran tamaño y estrechan de forma considerable la luz del conducto; esta noción apoya la intervención relativamente precoz;
- la reconstitución en el caso de estenosis todavía bien toleradas resulta más fácil de practicar, pero no sería necesaria si las exostosis no prosiguieran su crecimiento, algo difícil de prever.

La indicación debe establecerse en función de las molestias que produzcan, de la edad, y del deseo del paciente de seguir practicando actividades náuticas.

La existencia de exostosis puede dificultar el tratamiento de otras enfermedades asociadas del oído. Esto ocurre, por ejemplo, cuando las exostosis se asocian a la otosclerosis. En estos casos se discute la intervención en un solo tiempo para la reconstitución del conducto y la estapedectomía, o en dos tiempos para evitar que alguna infección relacionada con la reconstitución del conducto suponga riesgo de laberintitis. Cada caso debe discutirse en función del contexto. Por el contrario, la reconstitución puede asociarse sin dificultad a las técnicas de timpanoplastia.

Osteomas

Son mucho menos frecuentes que las exostosis, y se manifiestan en forma de tumores únicos, redondeados, a menudo pediculados, que se implantan en la parte externa del conducto óseo (Fig. 15). Desde el punto de vista histológico, el osteoma se caracteriza por la presencia de grandes canales de Havers, rodeados por hueso laminar y tejido fibroso. Evoluciona sobre una piel prácticamente normal. Su exéresis no plantea dificultades.

Algunos tumores óseos únicos, de amplia implantación, pueden hacer dudar entre las dos entidades: exostosis y osteomas. En algunos estrechamientos del conducto óseo no se puede saber si la anomalía es congénita, en el límite de la normalidad, o si la deformación ósea es de aparición secundaria y, probablemente, evolutiva.

Displasia fibrosa

La displasia fibrosa del hueso temporal se localiza a veces en el peñasco, y en tal caso puede afectar al conducto auditivo externo. Las formas de localización única suelen aparecer en forma de tumor óseo del conducto en el adolescente. Adopta el aspecto de osteoma o de estrechamiento irregular del conducto. El descubrimiento de una irregularidad durante la palpación mastoidea es muy sugestivo. Cualquier tumor óseo del conducto, aparte de las típicas exostosis, obliga a solicitar una exploración mediante TC. En el caso de la displasia, esta exploración suele mostrar lesiones muy extensas.

Osteítis benigna circunscrita

Esta afección se caracteriza por la aparición, en general a partir de la quinta década de la vida, de una obstrucción lenta y tórpida del suelo y de la pared posterior del conducto óseo (Fig. 16). También denominada osteítis necrosante benigna, se localiza a una distancia variable del surco timpánico, con una localización más lateral que la del tapón epidérmico [11], pero puede revestir una forma mayor con amplia destrucción ósea, afectando al nervio facial y a la vena yugular interna. Puede acompañarse de retención de escamas epidérmicas. La distinción entre tapón epidérmico y osteítis benigna circunscrita no siempre es evidente. Al igual que el tapón epidérmico, la osteítis suele ser bilateral. Provoca dolores de variable intensidad según los pacientes, a menudo prurito, y a veces discreta otorrea debida a las frecuentes alteraciones asociadas del revestimiento cutáneo.

El tratamiento consiste esencialmente en curas locales de limpieza. Cuando la osteítis es mal tolerada o dificulta la adaptación protésica, se plantea la intervención quirúrgica, basada en el mismo principio que en el caso del tapón epidérmico.

■ Traumatismos del oído externo

Los traumatismos del pabellón exponen a varios riesgos: el riesgo de secuela estética y el riesgo infeccioso. Cualquier traumatismo que ocasione la exposición del cartílago requiere una atención especial, con objeto de detectar el menor signo de evolución hacia la condritis [51].

Heridas del pabellón

Requieren reparación bajo anestesia local, o eventualmente general en caso de heridas extensas y contusas. El principio es simple: después de la limpieza y la desinfección de la herida se efectúa la sutura cutánea, lo que permite el afrontamiento estanco de los bordes cutáneos. No es necesario suturar el cartílago seccionado, pero su cobertura debe ser perfecta para evitar el

Figura 17. Otohematoma postraumático.

riesgo de condritis. En caso de necesidad, se aconseja practicar una resección económica de cartílago para permitir que quede correctamente cubierto por los planos tegumentarios. Como en el caso de las condritis, debe colocarse un vendaje grueso que asegura la adecuada conformación de los relieves y limita los traumatismos sobre la oreja inflamada. La profilaxis antibiótica es recomendable, sobre todo si la herida se desbrida o se sutura de forma diferida (por ejemplo amoxicilina-clavulánico, 3 g al día por vía oral).

Otohematomas y contusiones del pabellón

Como en el caso de las heridas, los otohematomas y las contusiones que no se limitan a simples equimosis cutáneas superficiales pueden ocasionar condritis secundarias (Fig. 17). La presencia de un hematoma obliga a su evacuación, a menudo practicada bajo anestesia general, teniendo en cuenta la intensidad del dolor. Con el fin de evitar las recidivas del hematoma del pabellón, es posible recurrir a una sencilla técnica que consiste en colocar uno o dos puntos transfixiantes en U, anudados sobre un cilindro a ambas partes del pabellón. Algunos autores han propuesto un vendaje de escayola. Los vendajes deben dejarse colocados varios días, y se ha de prescribir además la correspondiente profilaxis antibiótica.

Amputaciones del pabellón

La amputación traumática del pabellón es un accidente poco común. Suele deberse a accidentes de tráfico, aunque de forma no excepcional puede ser consecuencia de una mordedura. En este caso, si la mordedura la ha realizado un perro, se deben adoptar las precauciones habituales frente a sus riesgos infecciosos específicos: desinfección prolongada, profilaxis antibiótica dirigida contra las Pasteurellas (ciclinas). No se debe olvidar solicitar el estudio del animal mordedor por parte del veterinario, que debe repetirse 7 y 15 días después del examen inicial para descartar la presencia de anomalías que hagan temer un riesgo de exposición al virus de la rabia. En esta hipótesis, se puede indicar la vacunación terapéutica.

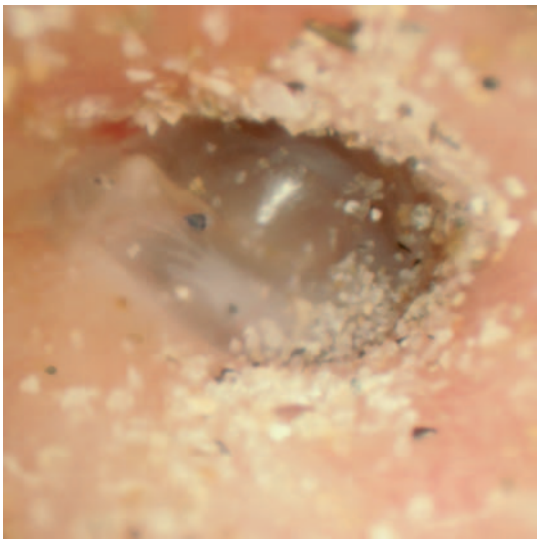

Figura 18. Cuerpos extraños (granos de arena como consecuencia de proyección directa) en el conducto auditivo, que producían prurito. Se deben extraer mediante lavados suaves.

Si el paciente no trae el fragmento de pabellón, se limpia la herida y se sutura para evitar cualquier exposición del cartílago. Según la demanda del paciente, es posible proponer de forma secundaria la corrección estética mediante otoplastia parcial, o bien mediante prótesis.

Si el paciente aporta el fragmento de pabellón dentro de un plazo razonable (menos de 6 horas), se puede plantear su reimplantación. Se basa en la inclusión del fragmento de cartílago bajo la piel periauricular, desepidermizando una de sus caras, para luego llevar a cabo su lateralización secundaria con la colocación de un injerto de piel según el principio del segundo tiempo de las otoplastias [40]. Sin embargo, se debe advertir al paciente de los riesgos de necrosis cartilaginosas, que hacen que el trasplante del pabellón ofrezca resultados aleatorios. Los intentos de reimplantación mediante microanastomosis parecen ofrecer resultados muy inconstantes, debidos a la imposibilidad de conseguir una anastomosis venosa de buena calidad [14].

Traumatismos directos del conducto auditivo externo

En el conducto auditivo externo se localizan numerosos traumatismos. El más frecuente es el traumatismo cutáneo provocado por el rascado con objetos diversos, susceptibles de lesionar también la membrana timpánica, el oído medio e incluso el oído interno. El objetivo del tratamiento consiste en guiar la cicatrización del conducto auditivo externo mediante curas locales, después del reposicionamiento de los colgajos cutáneos. Se puede colocar un taponamiento expansible que rellene el conducto auditivo externo al que se añaden gotas otológicas antisépticas.

Cuerpos extraños del conducto auditivo externo

Algunos cuerpos extraños no obstructivos pueden expulsarse mediante simple lavado, como si fueran tapones de cerumen (Fig. 18). En el resto de los casos, deben extraerse bajo control microscópico. Resulta preferible emplear instrumentos del tipo de la espátula o asa de Snellen, utilizada para la extracción de tapones de cerumen, de forma que se pueda deslizar por detrás del cuerpo extraño, permitiendo su extracción desde dentro hacia fuera. El uso de pinzas entraña el riesgo de

propulsar de manera más profunda el cuerpo extraño y lesionar el sistema timpanoosicular.

Estas maniobras pueden ser muy dolorosas, por lo que en el niño se suele recurrir a la anestesia general. Entre los diversos tipos de cuerpo extraño introducidos en el conducto, es preciso conocer el riesgo concreto que representa la introducción de pilas alcalinas miniaturizadas (pilas «de botón»), que pueden provocar quemaduras y necrosis graves [37].

Quemaduras del conducto auditivo

Las más frecuentes son las producidas por las chispas de soldadura, que pueden lesionar una parte del conducto auditivo e incluso la membrana y la caja del tímpano. Las quemaduras térmicas o químicas son menos frecuentes, pero a menudo más extensas, lo que puede ocasionar de forma secundaria estenosis completa del conducto.

Traumatismos óseos del conducto auditivo externo

Por lo general se deben a traumatismos directos sobre la sínfisis mentoniana con transmisión del choque sobre el cóndilo. Tanto las fracturas como las simples contusiones del cóndilo pueden asociarse a fracturas del conducto auditivo externo. La otorragia es el síntoma principal, y las lesiones pueden ser uni o bilaterales. Las fracturas del conducto pueden pasar desapercibidas, por lo que deben buscarse sistemáticamente ante todo traumatismo condíleo.

La reducción de la fractura del hueso timpánico se consigue mediante la reducción ortopédica de la fractura, y la fractura del conducto auditivo externo óseo se trata mediante curas que dirigen su cicatrización. Este tratamiento suele ser suficiente. Sin embargo, en algunos casos de estallido timpánico, se puede producir la herniación de la articulación temporomandibular, lo que planteado dificultades ulteriores para restaurar la pared ósea.

Los traumatismos por arma de fuego se describen junto con las fracturas de peñasco.

■ Tumores del oído externo

Los tumores del pabellón se describen específicamente en el capítulo 20-247-A-10 de la EMQ. A continuación se detallan tan sólo los tumores que se desarrollan en el conducto auditivo externo. Los tumores malignos son los más frecuentes.

Tumores benignos

Tumores glandulares

La mayoría de los tumores se desarrolla a expensas de las glándulas ceruminosas del conducto auditivo [25]. Se trata de los adenomas ceruminosos y los adenomas pleomorfos.

Aparecen como tumefacción del conducto auditivo externo, que produce retención ceruminosa y otitis externas. Estos tumores se presentan en forma de tumefacción redondeada más o menos voluminosa, que obstruye de modo parcial o total el conducto auditivo externo a una profundidad variable, y en principio se manifiesta mediante retención ceruminosa y otitis externas. La piel de alrededor suele ser normal. La TC permite apreciar la extensión y sus límites mediales.

La biopsia se practica bajo anestesia local tras la incisión de la piel. Es necesario obtener una muestra bastante voluminosa para asegurar el diagnóstico de benignidad, ya que resulta difícil su distinción histológica con los tumores malignos.

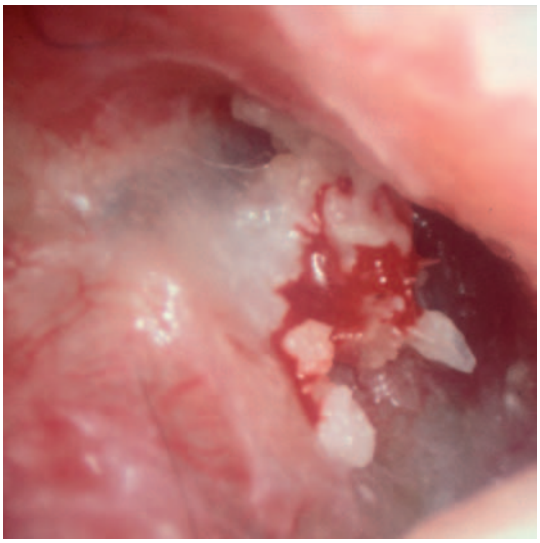

Figura 19. Carcinoma epidermoide. Cualquier lesión de aspecto ulcerado o granuloso que sangre al contacto debe ser biopsiada para proceder a su estudio anatomopatológico.

Otros tumores benignos del conducto

Heterotopias salivales

Se desarrollan en el suelo del conducto fibrocartilaginoso, y están constituidas por tejido salival atípico.

Hemangiomas

Se presentan como masas de color rojo o violáceo, de morfología absolutamente característica. Afectan a menudo al fondo del conducto auditivo externo y pueden extenderse al interior de la caja.

La exploración mediante TC resulta indispensable para apreciar la extensión de este tumor en la mastoides y dirigir la resección quirúrgica, que debe ser lo bastante amplia para prevenir su recidiva.

Tumores nerviosos

Aunque se han descrito varios tipos, son tumores poco frecuentes.

Los schwannomas del conducto auditivo externo pueden aparecer aislados o integrados en la neurofibromatosis de tipo 1 (NF1). El diagnóstico se establece mediante biopsia/exéresis y/o la presencia de otras manifestaciones características de la NF1 (manchas café con leche).

Los neuromas plexiformes aparecen de forma característica en el curso de la NF1 como tumores obstructivos del conducto auditivo externo [28], y en general se prolongan hacia la mastoides y las partes blandas vecinas. El tratamiento quirúrgico se limita, en las formas sintomáticas, a su exéresis parcial con recubrimiento del tejido con injertos de piel o colgajos.

Tumores malignos del oído externo

Aproximadamente el 80% de los tumores se localiza en el pabellón. El resto se divide entre el conducto auditivo externo y el oído medio (o la mastoides).

Anatomía patológica

Tumores que se desarrollan a partir de la piel

Por lo general se trata de carcinomas epidermoides [41] (Fig. 19). Los carcinomas basocelulares son menos frecuentes, y evolucionan a partir de la región de la concha y del conducto auditivo.

Tumores malignos de origen glandular

Presentan distintas formas histológicas:

- carcinoma adenoide quístico (o cilindroma);

- adenocarcinoma ceruminoso;
- tumor mucoepidermoide de grado variable;
- carcinoma mioepitelial.

Los tumores malignos observados más a menudo son los carcinomas adenoides quísticos [12] y los adenocarcinomas [31].

Otros tumores malignos

Los tumores malignos mesenquimatosos primitivos son poco frecuentes, y se han descrito de forma repetida casos de fibro, condro y osteosarcomas, así como sarcoma de Ewing. Los rabdomiosarcomas son muy característicos de la infancia.

Los melanomas malignos suelen afectar al pabellón del oído, pero también pueden extenderse al conducto auditivo externo.

Las hemopatías pueden presentar localizaciones auriculares que afecten al conducto auditivo externo y que habitualmente también afectan al oído medio.

Son clásicas las localizaciones auriculares de la histiocitosis, aunque poco frecuentes.

Los tumores del peñasco y del oído medio que se suelen extender al conducto auditivo externo son localizaciones metastásicas de cánceres osteófilos.

Clínica

Signos reveladores

No son específicos, y a veces resultan engañosos. El signo revelador más frecuente es la otorrea unilateral purulenta de varios meses de evolución resistente a los tratamientos locales. Rápidamente se asocia otalgia, que cada vez se alivia menos con analgésicos habituales.

Con menos frecuencia, la manifestación inicial de la enfermedad es la parálisis facial, e incluso la afectación de otros nervios craneales o la aparición de adenopatías cervicales.

Exploración clínica

Se basa en la otoscopia efectuada bajo control microscópico tras la aspiración. En caso de estenosis, se puede recurrir a la colocación de un taponamiento expansible con instilación de gotas antisépticas. Su retirada después de 48 horas permite explorar el conducto en mejores condiciones y guiar la biopsia, que se practicará ante la menor duda y habrá de repetirse en caso de que resulte negativa o de que la duda persista.

La exploración clínica también debe investigar:

- la infiltración de la glándula parótida, la presencia de adenopatías preauriculares, de los grupos I y II así como otras áreas ganglionares;
- la afectación de nervios craneales, en concreto del nervio facial.

Las pruebas complementarias de elección son la TC y la RM realizadas en planos coronales y axiales. Estas pruebas permiten apreciar la extensión tumoral, que suele manifestarse en forma de destrucción ósea localizada en las paredes del conducto, en la fosa infratemporal, en el oído medio y en la base del cráneo, y buscar una eventual extensión endocraneal.

Tratamiento

El tratamiento de los carcinomas es sobre todo quirúrgico. Comprende una amplia resección, pasando a distancia de los bordes del tumor y ampliada a demanda a la mastoides y al oído medio, con preservación o no del sistema timpanoosicular y del nervio facial. Esta intervención quirúrgica (petrectomía) suele completarse con radioterapia externa postoperatoria.

En las formas inoperables, pueden plantearse la radioterapia y quimioterapia concomitantes.

■ Procesos de vecindad al conducto auditivo externo

Articulación temporomandibular y conducto auditivo externo

Las hernias temporomandibulares idiopáticas son excepcionales. Por lo general, se deben al fresado excesivo de la pared anterior del conducto auditivo externo (cf infra). Cualquier proceso tumoral del cóndilo, benigno, o con menor frecuencia maligno, puede también exteriorizarse en el conducto fibrocartilaginoso.

Ectopia del golfo de la yugular y del seno lateral en el conducto auditivo externo

Es excepcional, se sospecha clínicamente y se confirma mediante TC.

Tumor parotídeo exteriorizado en el conducto auditivo

La exteriorización en el conducto fibrocartilaginoso puede ser, de forma excepcional, la primera manifestación de un tumor desconocido [24]. Antes de indicar la técnica quirúrgica más apropiada, es obligatorio el estudio de extensión mediante TC.

■ Complicaciones quirúrgicas de la cirugía del conducto auditivo externo

Complicaciones en el conducto óseo

Fisura ósea

Es la fractura de la pared anterior del conducto auditivo durante su fresado, que expone la articulación temporomandibular. Si la fisura es lo suficientemente amplia, puede entrañar la exteriorización de la articulación temporomandibular en el interior del conducto durante la abertura de la boca, lo que provoca síntomas funcionales mal tolerados, en especial con chasquidos durante la masticación.

Para tratar las grandes fracturas timpánicas, se recurre a menudo a la obturación mediante un fragmento de cartílago de la concha deslizado sobre la fisura. Este tiempo se facilita de forma considerable instalando con anterioridad un abrebocas. En caso de que la fisura sea muy amplia y profunda, se puede plantear el ensanchamiento del conducto a expensas de la pared posterior efectuando una cavidad de vaciamiento, lo que permite eliminar los chasquidos mandibulares.

La abertura de celdas mastoideas en el conducto debe recubrirse con un injerto aponeurótico y/o cartilaginoso.

Estenosis fibrosas postoperatorias

Las estenosis postoperatorias pueden ser parciales o totales. Son idénticas a las estenosis espontáneas, y se describen en el capítulo siguiente (cf infra).

Con independencia de las estenosis fibrosas, pueden formarse quistes epidérmicos debido a la inclusión de la epidermis en el conducto auditivo. Se tratan mediante simple marsupialización bajo anestesia local.

Complicaciones en el conducto fibrocartilaginoso

La principal es la estenosis del conducto auditivo. Puede observarse tras la cirugía del oído medio, pero

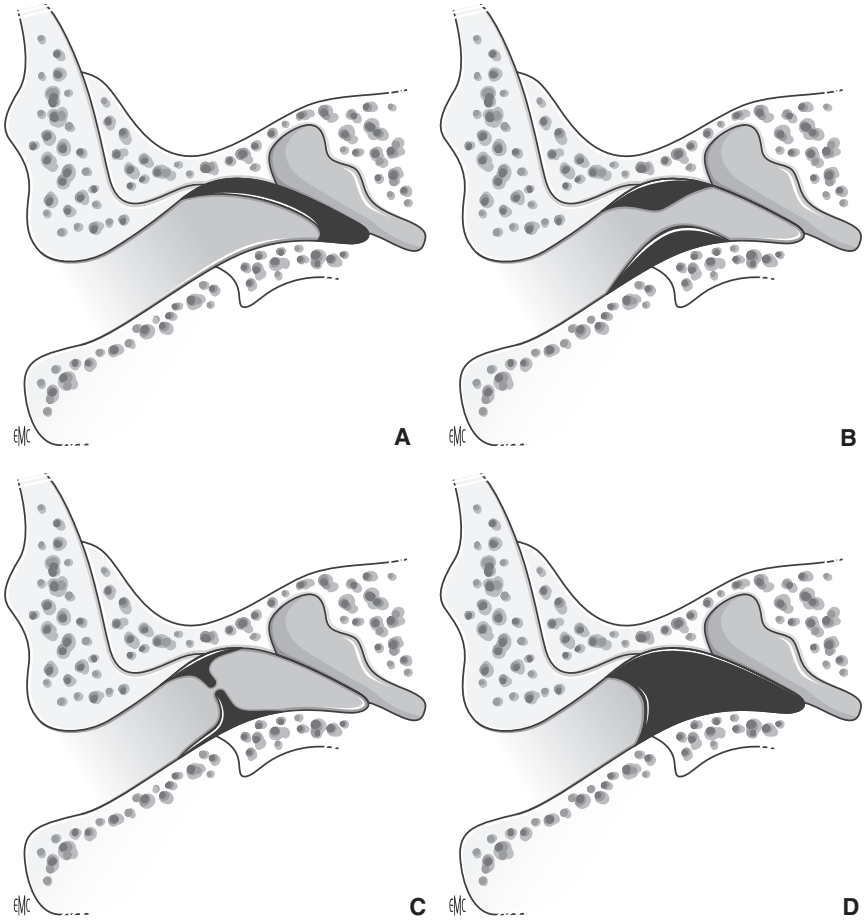

Figura 20. Estenosis.
A. Fúndica.
B. En anillo.
C. En diafragma.
D. Total.

también después de la otoplastia. Puede afectar a la ventilación del conducto y mantener las infecciones. El tratamiento es quirúrgico (meatoplastia).

Tratamiento de las estenosis del conducto auditivo externo

Las estenosis del conducto suelen ser secundarias a traumatismos, quirúrgicos o accidentales, o a infecciones crónicas. Según el tipo de estenosis, su repercusión puede ser de carácter funcional y/o infeccioso.

De forma esquemática, se pueden describir cuatro tipos de estenosis (Figs. 20 y 21): estenosis fúndica, estenosis en anillo, estenosis en diafragma y ocupación total.

Las estenosis en diafragma y las estenosis en anillo son circunferenciales y dificultan la migración epidérmica lateral. Provocan retención de las descamaciones, son una fuente de infección, y pueden hacer difícil o imposible la adaptación protésica por vía aérea.

Las estenosis fúndicas suelen presentar buena tolerancia epidérmica, pero pueden afectar a la audición, aunque resultan más molestas porque a menudo son bilaterales cuando son espontáneas. Las estenosis fúndicas postoperatorias pueden deberse a una brecha timpánica por donde se escapa el tejido periarticular que rellena el fondo del conducto. El tratamiento de esta ocupación comienza por la obturación de la brecha ósea.

Las estenosis totales pueden ser perfectamente toleradas en apariencia, pero pueden enmascarar una voluminosa formación epidérmica. Obligan siempre a practicar una TC en busca de esta complicación.

Por tanto, el tratamiento de las estenosis no puede concebirse sin haber practicado antes un estudio preciso. Además de la exploración clínica y audiométrica, es preciso el estudio mediante TC para precisar el espesor de la estenosis y verificar el estado del conducto óseo y del oído medio [1].

Principios generales

Antes de emprender estos tratamientos, a menudo decepcionantes, se deben tener en cuenta algunos conceptos:

- a pesar de todos los cuidados aportados durante su tratamiento, estas estenosis tienden a la recidiva;
- tras practicar la TC, no se debe dudar en agrandar el conducto óseo para obtener un resultado aceptable después de la cicatrización;
- en caso de estenosis circunferencial, es fundamental «romper» el anillo de cicatrización con un colgajo de rotación;
- en caso de estenosis fúndica, la invaginación de un colgajo cutáneo de rotación en el ángulo timpanomeatal anterior contribuye a prevenir la recidiva.

A estas nociones se añaden los principios relativos a la cirugía del conducto auditivo externo (cf supra).

Tratamiento preventivo

La incertidumbre que plantea el tratamiento de las estenosis cicatriciales pone en evidencia el cuidado con el que se debe tratar el conducto durante la cirugía del oído medio o de las exostosis y las curas postoperatorias. Las proliferaciones conjuntivas deben destruirse, y la epidermización debe ser guiada. La vigilancia debe proseguirse hasta que se obtenga la cicatrización total.

La estenosis circunferencial en curso de cicatrización debe tratarse desde el momento en que se detecte. Mediante simples incisiones longitudinales y la colocación de taponamientos expansivos embebidos en una mezcla de corticoides y antibióticos, es posible prevenir la formación de un diafragma cicatricial, cuyo tratamiento resulta mucho más difícil.

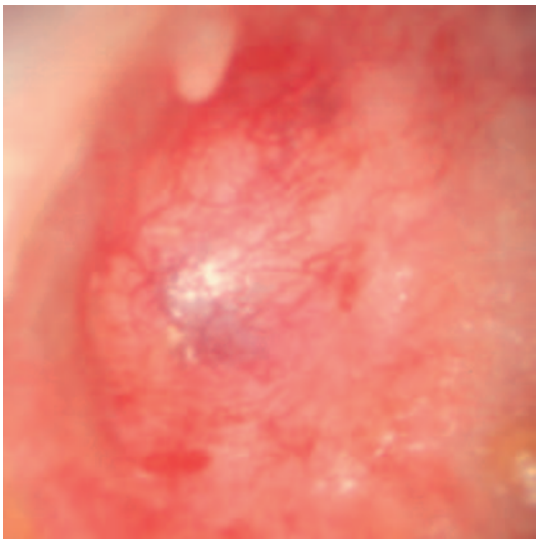

Figura 21. Estenosis fúndica izquierda. El revestimiento cutáneo parece sano.

Bibliografía

[1] Birman CS, Fagan PA. Medial canal stenosis-chronic stenosing external otitis. *Am J Otol* 1996;**17**:2-6.

[2] Blevins NH, Karmody CS. Chronic myringitis: prevalence, presentation, and natural history. *Otol Neurotol* 2001;**22**: 3-10.

[3] Bordure P, Legent F. Les exostoses du conduit auditif externe ou l'oreille de surfer. *Concours Med* 1996;**118**:1736-40.

[4] Bordure P, Legent F, Runner O, Sene JM. Risques de la chirurgie des exostoses du conduit auditif. *J Fr ORL* 1994;**43**: 336-40.

[5] Brent B. The team approach to treating the microtia atresia patient. *Otolaryngol Clin North Am* 2000;**33**:1353-65.

[6] Brook I. Treatment of otitis externa in children. *Paediatr Drugs* 1999;**1**:283-9.

[7] Burkhart CN, Burkhart CG, Williams S, Andrews PC, Adappa V, Arbogast J. In pursuit of ceruminolytic agents: a study of earwax composition. *Am J Otol* 2000;**21**:157-60.

[8] Carrat X, Bordure P, Dutronc H, Lacher G, Malard O. Otomycosis. *Rev Laryngol Otol Rhinol (Bord)* 2001;**122**: 137-43.

[9] Cavallo GP, Cavallo R. Bacterial flora of the external ear: preliminary data. *G Batteriol Virol Immunol* 1988;**81**:129-31.

[10] Chander J, Maini S, Subrahmanyan S, Handa A. Otomycosis - a clinico-mycological study and efficacy of mercurochrome in its treatment. *Mycopathologia* 1996;**135**:9-12.

[11] De Sevin E, Andrieu-Guitrancourt J, Dehesdin D, Marie JP. Les ostéites circonstrites bénignes du conduit auditif. *J Fr ORL* 1994;**43**:414-20.

[12] Dehesdin D, Andrieu-Guitrancourt J, Hemet J, Cauchois P, Marie JP, Vinel V. Glandular tumors of the external auditory canal. *Ann Otolaryngol Chir Cervicofac* 1993;**110**:70-4.

[13] El-Seifi A, Fouad B. Granular myringitis: is it a surgical problem? *Am J Otol* 2000;**21**:462-7.

[14] Elsahy NI. Ear replantation. *Clin Plast Surg* 2002;**29**:221-3.

[15] Garcia MP, Delgado D, Marìn P, Mira J. Analysis of 40 cases of otomycosis. *Enferm Infecc Microbiol Clin* 1993;**11**:487-9.

[16] Handzel O, Halperin D. Necrotizing (malignant) external otitis. *Am Fam Physician* 2003;**68**:309-12.

[17] Hannley MT, Denneny 3rd JC, Holzer SS. Use of ototopical antibiotics in treating 3 common ear diseases. *Otolaryngol Head Neck Surg* 2000;**122**:934-40.

[18] Hirsch BE. Infections of the external ear. *Am J Otolaryngol* 1992;**13**:145-55.

[19] Hoffman RA, Shepsman DA. Bullous myringitis and sensorineural hearing loss. *Laryngoscope* 1983;**93**:1544-5.

[20] Konishi E, Nakashima Y, Manabe T, Mazaki T, Wada Y. Irritated seborrheic keratosis of the external ear canal. *Pathol Int* 2003;**53**:622-6.

[21] Kotikoski MJ, Palmu AA, Huhtala H, Savolainen H, Puhakka HJ. The epidemiology of acute bullous myringitis and its relationship to recurrent acute otitis media in children less than 2 years of age. *Int J Pediatr Otorhinolaryngol* 2003; **67**:1207-12.

[22] Kotikoski MJ, Palmu AA, Nokso-Koivisto J, Kleemola M. Evaluation of the role of respiratory viruses in acute myringitis in children less than two years of age. *Pediatr Infect Dis J* 2002;**21**:636-41.

[23] Kraus DH, Rehm SJ, Kinney SE. The evolving treatment of necrotizing external otitis. *Laryngoscope* 1988;**98**:934-9.

[24] Lau DP, Goddard MJ, Bottrill ID, Moffat DA. Epithelial-myoepithelial carcinoma of the parotid gland. An unusual cause of ear canal stenosis. *J Laryngol Otol* 1996;**110**:493-5.

[25] Legent F, Andrieu-Guitrancourt J, Beauvillain de Montreuil C. In: *Le conduit auditif externe*. Paris: Arnette; 1995. p. 370p.

[26] Legent F, Billet J, Malard O. In: *Atlas pratique oreille et bouche*. Paris: Masson; 2001. p. 270p.

[27] Legent F, Bordure P, Malard O. The role of areolar tissue on otologic surgery. *Ann Otolaryngol Chir Cervicofac* 1999;**116**: 167-9.

[28] Lewis WB, Mattucci KF, Smilari T. Schwannoma of the external auditory canal: an unusual finding. *Int Surg* 1995;**80**: 287-90.

[29] Malard O, Bordure P, Toquet J, Legent F. Otomycose. *Encycl Méd Chir* (Elsevier SAS, Paris), Oto-rhino-laryngologie, 20-080-A-10, 1999: 8p.

[30] Malard O, Hamidou M, Toquet C, Bailleuil S, Bordure P, Beauvillain de Montreuil C. Relapsing polychondritis revealed by ENT symptoms: clinical characteristics in three patients. *Ann Otolaryngol Chir Cervicofac* 2002;**119**:202-8.

[31] Mansour P, George MK, Pahor AL. Ceruminous gland tumours: a reappraisal. *J Laryngol Otol* 1992;**106**:727-32.

[32] Marais J, Dale BA. Bullous myringitis: a review. *Clin Otolaryngol* 1997;**22**:497-9.

[33] McCormick DP, Saeed KA, Pittman C, Baldwin CD, Friedman N, Teichgraeber DC, et al. Bullous myringitis: a case-control study. *Pediatrics* 2003;**112**:982-6.

[34] More DR, Seidel JS, Bryan PA. Ear-piercing techniques as a cause of auricular chondritis. *Pediatr Emerg Care* 1999;**15**: 189-92.

[35] Mugliston T, O'Donoghue G. Otomycosis - A continuing problem. *J Laryngol Otol* 1985;**99**:327-33.

[36] Nagata S. Alternative surgical methods of treatment for the constricted ear. *Clin Plast Surg* 2002;**29**:301-15.

[37] Ondzotto G, Kouassi B. Rare but dangerous foreign body of the external auditory canal: alkaline batteries. *Bull Soc Pathol Exot* 2001;**94**:383-4.

[38] Palmu AA, Kotikoski MJ, Kaijalainen TH, Puhakka HJ. Bacterial etiology of acute myringitis in children less than two years of age. *Pediatr Infect Dis J* 2001;**20**:607-11.

[39] Piepergerdes MC, Kramer BM, Behnke EE. Keratosis obturans and external auditory canal cholesteatoma. *Laryngoscope* 1980;**90**:383-91.

[40] Pribaz JJ, Crespo LD, Orgill DP, Pousti TJ, Bartlett RA. Ear replantation without microsurgery. *Plast Reconstr Surg* 1997; **99**:1868-72.

[41] Pulec JL, Deguine C. Squamous cell carcinoma of the external auditory canal. *Ear Nose Throat J* 2004;**83**:9.

[42] Roeser RJ, Ballachanda BB. Physiology, pathophysiology, and anthropology/epidemiology of human earcanal secretions. *J Am Acad Audiol* 1997;**8**:391-400.

[43] Roland PS. Chronic external otitis. *Ear Nose Throat J* 2001; **80**(suppl6):12-6.

[44] Roland PS, Marple BF. Disorders of the external auditory canal. *J Am Acad Audiol* 1997;**8**:367-78.

[45] Rubin Grandis J, Branstetter BF, Yu VL. The changing face of malignant (necrotising) external otitis: clinical, radiological, and anatomic correlations. *Lancet Infect Dis* 2004;**4**:34-9.

[46] Rudert H, Federspil P. Perichondritis of the ear. Considerations on the different methods of treatment and results obtained by A. Herrmann's method in 29 cases. *Ann Otolaryngol Chir Cervicofac* 1968;**85**:403-8.

[47] Shire JR, Donegan JO. Cholesteatoma of the external auditory canal and keratosis obturans. *Am J Otol* 1986;**7**:361-4.
[48] Skedros DG, Goldfarb IW, Slater H, Rocco J. Chondritis of the burned ear: a review. *Ear Nose Throat J* 1992;**71**:359-62.
[49] Sood S, Strachan DR, Tsikoudas A, Stables GI. Allergic otitis externa. *Clin Otolaryngol* 2002;**27**:233-6.
[50] Stroud MH. A simple treatment for suppurative perichondritis. *Laryngoscope* 1963;**73**:556-63.
[51] Templer J, Renner GJ. Injuries of the external ear. *Otolaryngol Clin North Am* 1990;**23**:1003-18.
[52] Vrabec JT, Chaljub G. External canal cholesteatoma. *Am J Otol* 2000;**21**:608-14.

O. Malard, Chef de clinique-assistant (omalard@chu-nantes.fr).
C. Beauvillain de Montreuil, Professeur des Universités, chef de service.
F. Legent, Professeur des Universités.
Centre hospitalier universitaire de Nantes « Hôtel-Dieu », service d'ORL et de chirurgie cervicofaciale, 1, place Alexis-Ricordeau, BP 1005, 44093 Nantes cedex 01, France.

Cualquier referencia a este artículo debe incluir la mención del artículo original: Malard O., Beauvillain de Montreuil C., Legent F. Enfermedades adquiridas del oído externo. EMC (Elsevier SAS, Paris), Otorrinolaringología, 20-070-A-10, 2005.

Disponible en www.emc-consulte.com (sitio en francés)
Título del artículo: **Pathologie acquise de l'oreille externe**

Algoritmos · Illustraciones complementarias · Vídeos / Animaciones · Aspectos legales · Información al paciente · Informaciones complementarias · Autoevaluación